Parijs 1971

FACULTE DE MEDECINE LARIBOISIERE SAINT LOUIS

ANNEE 1971 N° 49

THESE

pour le

DOCTORAT EN MEDECINE

Marie-Françoise CAMBETTE épouse MIGNARD

Née le 28 Avril 1945 - à PARIS 16°

Externe des Hôpitaux de Paris

ACTION COMPAREE DES CORTICOIDES ENTRE EUX ET DES CORTICOIDES AVEC UN PLACEBO DANS LE TRAITEMENT DE LA GONARTHROSE.

(Etude Préliminaire)

Président : Monsieur S. de SEZE - Professeur

UNIV.
LEIDEN
BIBL.

A Monsieur le Professeur S. de SEZE

Commandeur de la Légion d'Honneur
Membre de l'Académie de Médecine
Professeur de Clinique Rhumatologique

qui a bien voulu accepter la présidence de cette thèse

En témoignage d'admiration et de reconnaissance pour l'enseignement qu'il m'a prodigué.

A mon cousin, le Docteur Pierre DREYFUS

qui a été mon mentor pendant tout le cours de mes études et, me prodiguant ses conseils, sans ménager ni sa peine ni son temps, m'a guidée vers la rhumatologie.

A mes Maîtres dans les hopitaux

Messieurs GROSSIORD
BOUDIN
DEBEYRE
RUBENS DUVAL

qui ont bien voulu m'accueillir dans leur service au cours de mon externat et me faire bénéficier de leur enseignement.

UNIV.
LEIDEN
BIBL.

A Messieurs les Docteurs

M. BEDOISEAU

A. DENIS

J. DORAT

J.H. DORFMANN

J.C. GOUTALLIER

M. HAGUENEAU

A. HUBAUT

C. KENESI

S. PANNIER

Mme VAILLANT

A mes parents

auxquels je dois tout

A mon mari

A mon fils

ETUDE de la LITTERATURE

et

INTRODUCTION

Depuis que J.L. HOLLANDER et collaborateurs, en I95I, firent part de leur expérience du traitement des affections rhumatismales inflammatoires et dégénératives par la corticothérapie intra-articulaire (I), cette méthode a connu un développement important ainsi que l'attestent les nombreux articles parus dans la littérature médicale.

Certains auteurs ont communiqué les résultats obtenus par cette méthode chez de nombreux malades, tandis que d'autres, afin d'apporter plus de précisions sur cette thérapeutique, ont comparé l'action des stéroïdes à celles d'autres substances (sérum physiologique, anesthésiques) injectées par voie intra-articulaire.

Que nous apporte l'étude des grandes séries publiées ?

En I953, HOLLANDER (2) présente les résultats du traitement de 852 malades, lesquels ont reçu 5.93I infiltrations intra-articulaires.

Les injections étaient faites après désinfection soigneuse de la peau, sans anesthésie locale de la peau sauf dans quelques cas très rares. Au genou, les infiltrations étaient faites par voie latéro-rotulienne interne.

Etaient considérées comme succès les infiltrations suivies d'une amélioration durant au minimum trois jours (amélioration jugée sur les signes inflammatoires locaux à la suite d'une injection unique), en cas d'échec de la première injection une nouvelle infiltration était faite.

Les résultats de cette étude montrent :

- 85 % d'amélioration et
- I5 % de résultats nuls.

Parmi les malades ayant présenté une amélioration, 54 % d'entre eux ont reçu des injections répétées à la demande qui ont permis de maintenir cette amélioration pendant un an.

Comment peut-on interpréter ces résultats ?

- Les critères de jugement de l'amélioration obtenue ne sont pas précisés,
- on ne connait pas le nombre d'infiltrations qui ont abouti à ce résultat.

Dans ces conditions, peut-on affirmer que les 85 % d'amélioration déclarés sont un résultat satisfaisant ?

D'autre part, l'action immédiate de la corticothérapie intra-articulaire n'est pas connue.

En I962, E.SCULL (3) publie les résultats d'une étude portant sur 228 patients atteints de polyarthrite rhumatoïde et 20I patients souffrant d'arthrose.

Ces malades ont reçu respectivement 994 et 527 infiltrations du genou.

Ces patients ont été répartis en huit groupes, sept recevant des injections de corticoïdes et le huitième, dit groupe de contrôle, recevant une injection de I à 3 cc. de sérum physiologique.

La répartition des malades dans les huit groupes a été déterminée par le hasard.

Les injections de corticoïdes étaient les suivantes :

- acétate d'hydrocortisone ..... I00/I25 mg.
- hydrocortisone T.B.A..... I00/I25 mg.
- acétate de prednisolone ..... 37.5 mg.
- prednisolone T.B.A..... 37.5 mg.
- méthyl prednisolone ..... 30.0 mg.
- triamcinolone Ac. acétonide .. 30.0 mg.
- déxaméthazone T.B.A..... 6.0 mg.

Les résultats des injections intra-articulaires ont été cotés comme suit :

- excellents,
- bons,
- moyens,
- sans résultat.

Les critères de ce jugement ne sont pas connus.

L'analyse des résultats des :

- I.344 infiltrations de corticoïdes et des
- I27 infiltrations de contrôle

chez des malades atteints de polyarthrite ou d'arthrose a montré qu'approximativement 73 % des patients furent améliorés de façon satisfaisante à la suite des injections de stéroïdes.

Que penser de ces résultats ?

Leur valeur réelle reste imprécise car :

- l'auteur ne précise pas le nombre d'infiltrations reçues avant d'obtenir une amélioration jugée par lui satisfaisante
- nous ne connaissons pas les critères ayant permis d'évaluer cette amélioration,
- non plus que le terme auquel ces résultats ont été obtenus.

En I964, B. STRANBERG (4), après avoir repris la littérature mondiale traitant de la corticothérapie locale, présente les résultats obtenus chez des malades traités de Janvier I955 à Juillet I963.

Pendant cette période, ont été traités 5.278 patients, dont :

- 3.629 femmes et I.649 hommes.

Ces patients ont reçu en tout 32.767 infiltrations locales.

Ces malades ont été classés par groupes suivant le diagnostic, les groupes les plus importants étant :

- polyarthrite rhumatoïde ..... 826 malades,
- arthrose ..... 2.833 malades,

dont 2.052 femmes et 75I hommes,

- périarthrite scapulo-humérale 909 malades,

les autres groupes diagnostiques étant :

- arthropathies uratiques,
- fièvre rhumatismale,
- spondylarthrite ankylosante,
- arthrites non spécifiques,
- dérangement interne du genou,
- maladies du collagène (lupus érythémateux disséminé),
- les synovites, bursites, téno-synovites.

Ces patients ont reçu une infiltration locale de corticoïde (pour 89 % des malades, le produit utilisé étant de la prednisolone T.B.A), l'infiltration étant renouvelée en cas d'échec de la première injection.

Les résultats ont été, par groupe :

	amélioration	échec
- arthrite uratique	94 %	6 %
- fièvre rhumatismale	IOO %	
- lupus érythématheux disséminé ..	75 %	25 %
- polyarthrite rhumatoïde	94 %	6 %
- arthroses	96 %	4 %
- périarthrite scapulo-humérale ..	9I %	9 %
- dérangement interne du genou ...	84 %	I6 %

Ces résultats sont, dans l'ensemble, excellents mais ils sont obtenus après un nombre d'infiltrations variant de I à I2. De plus, on ne connait pas les critères de contrôle ni le terme auquel ces résultats sont exprimés.

On peut donc se demander quelle valeur doit être accordée à de telles conclusions.

Comment interpréter l'ensemble de ces résultats ?

De l'ensemble de cette littérature médicale, il ressort que la corticothérapie intra-articulaire est une méthode

thérapeutique satisfaisante. Les auteurs sont unanimes sur ce fait, quelle que soit la méthode d'étude utilisée :

- - infiltrations à la demande, Hollander (2),
- infiltrations tous les I5 jours, (Morison (5), Wright (6),
- infiltrations toutes les semaines, de Sèze (7), Fallet (8),
- infiltrations tous les deux ou trois jours, Bonner (9),
- parfois il n'est pratiqué qu'une seule injection, Cederlöf (IO).

Les malades sont, soit leurs propres témoins, Hollander (2), soit appariés par séries, Scull (3).

Quels sont les critères de contrôle utilisés ?

Ils sont dans l'ensemble mal connus, mais on peut cependant retenir que, dans la plupart des cas, il s'agit de :

- diminution ou disparition de la douleur, Chandler (II), Desmarais (I2), Miller (I3), Fallet (8), Morison (5), Brown (I4).
- amélioration de la marche, Morison (5), Chandler (II), Miller (I3), Brown (I4), Desmarais (I2),
- augmentation de la mobilité articulaire, Morison (5), Chandler (II), Brown (I4), Desmarais (I2), Miller (I3).

Parfois, les critères choisis ne sont pas précisés : Zuckner (I5), Scull (3), Strandberg (I6).

Quand ces contrôles sont-ils effectués ?

- parfois cela n'est pas précisé, Scull (3),
- dans d'autres cas, ils sont effectués avant chaque injection, Wright (6),
- ou à la fin du traitement, Miller (I3),
- parfois avec un contrôle tardif, Miller (I3).

Parfois la méthode utilisée fait entrer un élément qui pourrait être considéré comme modifiant le résultat, Cederlöf (10), Hollander (2) : avant de procéder à l'infiltration de corticoïde, anesthésie de la peau et de la capsule articulaire.

Dans ce cas, ne peut-on se poser la question de savoir si l'amélioration est due aux corticoïdes ou à l'anesthésique ?

En effet, certains auteurs comme Desmarais (12) et Fearnley (17), font état d'améliorations obtenues après injections articulaires :

- Fearnley fait une étude comparée de l'efficacité des injections d'hydrocortisone et de procaïne à 2 %.

  Les malades, divisés en deux groupes, reçoivent deux séries d'injections, avec un intervalle de huit semaines entre celles-ci. Dans chaque série, les infiltrations sont faites tous les quinze jours pendant deux mois.

  Les contrôles ont lieu deux fois par semaine et portent sur V.S, temps de marche, mobilité articulaire, limitation extension et sensibilité.

  Au terme de cette étude, l'auteur ne peut conclure à une différence d'activité significative entre les deux produits utilisés.

- Desmarais fait une étude portant uniquement sur des substances non cortisoniques administrées par voie intra-articulaire.

  Il compare l'activité de

  - acide lactique ..... pH. 5.4
  - procaïne 2 % ..... pH. 7.4
  - sérum salé physiologique ..... pH. 7.2
  - piqure d'aiguille.

  Groupés en trois séries plus une série témoin, les malades, dans chaque série, reçoivent six injections de 10 ml. de produit ou un piqure d'aiguille, administrées à raison de deux par semaine.

Des contrôles portant sur douleur, mobilité articulaire, gonflement articulaire, ont été effectués avant chaque injection, à la fin du traitement, au 3° et au 6° mois après la fin du traitement.

Au terme de cette étude, Desmarais n'a pu prouver la supériorité d'une des substances utilisées, bien que dans certains cas, à la hanche, la procaïne semble plus efficace sur la douleur.

Enfin, à quels termes sont exprimés ces résultats ?

L'efficacité immédiate des injections stéroïdiennes est mal connue, la plupart des résultats étant exprimés après une série d'injections couvrant plusieurs semaines. Wright (6), Miller (I3).

De même, les résultats à long terme sont mal connus car exprimés sans grande précision, bien que certains auteurs suivent leurs malades sur plusieurs années.

Bonner, ayant colligé les résultats publiés dans la littérature mondiale de I95I à I959, fait état de rémissions de durée maximum I8 mois (voir tableau n° I) tandis que chez ses propres malades, la durée des rémissions obtenues s'étend de deux semaines à trois ans et cinq mois (I8) après un nombre d'infiltrations de 6 en moyenne (I au minimum jusqu'à 9 maximum).

D'autres auteurs se sont attachés à prouver l'efficacité des corticoïdes dans le traitement des affections articulaires, soit par comparaison avec les autres produits jusqu'alors utilisés, soit par comparaison avec un placebo.

(°) Le nombre d'infiltrations varie considérablement selon les auteurs : pour un certain nombre d'entre eux, une injection suffit, pour d'autres, en moyenne trois sont nécessaires, tandis que pour Hollander (2), le nombre d'infiltrations varie de I à 38.

Ceux-ci ont, dans ce but, créé parmi leurs malades une série-témoin à laquelle était injectée une substance "témoin".

Les substances utilisées à cet effet ont été :

- l'acide lactique, la novocaïne, Miller (I3),
- le véhicule du produit actif utilisé, Wright (6),
- du sérum salé physiologique, Miller (I3), Cederlof (I0), Scull (3), Morison (5).

Certains malades ont même reçu une piqure d'aiguille simple, sans injection d'aucun produit ni d'air, Miller (I3), Desmarais (I2).

A/ - Miller (I3) a groupé au hasard en plusieurs séries 202 malades présentant des gonarthroses primitives.

Technique de l'étude :

a) L'étude a été faite selon la méthode dite du "double insu" : seul le laboratoire ayant préparé les solutions utilisées connaissant la nature de celles-ci :

- solution n° I..... acide lactique .. pH.5.7
- solution n° 2 ..... novocaïne ..... pH 5.9
- solution n° 3 ..... - sérum physiologique normal .... pH 7.I
- solution n° 4 ..... hydro-cortisone . pH 7.7
- solution n° 5 ..... Mock-injection (le malade reçoit uniquement une piqure d'aiguille, la seringue étant modifiée de façon à n'injecter ni air ni liquide en poussant le piston.

b) Un examen complet, clinique et radiologique, est effectué avant le début du traitement.

c) Ce traitement consiste en cinq injections de I0 ml. de produit - ou cinq piqures d'aiguille - faites à deux semaines d'intervalle.

L'infiltration est faite après désinfection soigneuse de la peau, le genou étant fléchi à 90°.

L'injection est pratiquée par voie antérieure dans le triangle inféro-interne de l'articulation (triangle compris entre le ligament rotulien en dehors, le condyle fémoral en haut et le plateau tibial en bas(°).

d) Des examens de contrôle sont effectués avant chaque infiltration, à la fin du traitement et six semaines puis six mois après l'arrêt du traitement.

- Résultats :

Moyenne entre les contrôles effectués six semaines et six mois après la fin du traitement :

- solution n° I ..... amélioration 93.8 %
- solution n° 2 ..... amélioration 82.4 %
- solution n° 3 ..... amélioration 73.5 %
- solution n° 4 ..... amélioration 79.4 %
- solution n° 5 ..... amélioration 69.7 %

B/ Wright et Chandler (6) ont fait une étude sur 25 malades présentant une gonarthrose uni- ou bilatérale.

Dans I3 cas, l'atteinte était bilatérale, donc 26 articulations ont été infiltrées, et dans le reste des cas, l'atteinte était unilatérale, soit I2 articulations infiltrées.

Au total ..... 38 articulations ont été infiltrées dans cette étude.

(°) Shah et Wright (I9) ont, en I967, dans un article répondant à une critique de Hollander (20), démontré que le choix de la voie d'abord de l'articulation du genou n'avait aucune influence sur les résultats thérapeutiques.

- Technique de l'étude :

a) Les malades choisis n'avaient pas reçu d'infiltrations pendant une période deux mois précédant l'essai et ont continué à suivre un traitement symptomatique par voie générale pendant toute la durée de l'étude.

b) Les malades ont reçu trois séries d'infiltrations à huit semaines d'intervalle. L'ordre des séries a été déterminé au hasard pour les différents malades.
Chaque série comprenait quatre injections tous les quinze jours.

c) Les substances utilisées ont été :

- acétate d'hydrocortisone ..... 25 mg/ml.
- hydrocortisone T.B.A..... 25 mg/ml.
- "placebo" : I ml. du véhicule du produit actif utilisé.

-

- d) Des examens de contrôle ont été faits tous les quinze jours, comprenant les mesures de :
  - temps de marche pour 75 yards,
  - degré de mobilité articulaire et limitation de l'extension,
  - douleur,
  - sensibilité.

- Résultats :

E Effets sur la douleur au bout de la deuxième semaine de traitement :

	H.C.		T.B.A.		PLACEBO	
	Nbre	%	Nbre	%	Nbre	%
amélioration	19	50%	25	65%	12	36%
pas amélioration	19	50%	13	35%	21	64%
Nombre total genoux	38		38		33	

Dans cette étude, la technique est bien précisée. En revanche, on ne connait ni les résultats immédiats, ni les résultats à long terme des infiltrations.

C/ - Cederlof et Jonson (10) ont fait une étude sur 44 malades porteurs de gonarthrose (4 hommes et 40 femmes).

- Technique de l'étude -

a) Ces malades ont été répartis au hasard en deux séries. Dans chaque série, les malades ont reçu une injection unique de produit pour une période de 8 semaines :
   - soit acétate de prednisolone à 25 mg/ml.... 2 ml.
   - soit placebo = serum salé physiologique ... 2 ml.

   Ont été éliminés de l'étude les malades ayant un épanchement articulaire de plus de 2 ml.

b) Après désinfection soigneuse de la peau et anesthésie locale de la peau et de la capsule articulaire avec 2 ml. de xylocaïne exadrine à 0.5 %, on procédait à l'injection intra-articulaire et on mettait un bandage élastique autour du genou. Ce bandage était gardé plusieurs semaines, sans que soit précisé le but de cette pratique.

c) Un examen initial était fait le jour de l'injection et des examens de contrôle avaient lieu 1 semaine, 3 semaines et 8 semaines après l'injection.
   Dans l'intervalle, un questionnaire était rempli par les malades, c'est-à-dire aux 2°, 4° et 6° semaines après l'injection.

- Résultats :

à la huitième semaine,
- Prednisolone ..... amélioration 65 % des cas,
- Placebo ..... amélioration 76 % des cas.

L'effet immédiat de l'injection de corticoïde n'est pas connu, et les résultats à huit semaines tiennent compte du fait qu'il y a eu une anesthésie.

D/ - Scull (3) a étudié les résultats obtenus chez 201 malades ayant une gonarthrose du genou et 228 malades ayant une arthrite rhumatismale du genou.

- Technique de l'étude :

a) les malades ont été répartis au hasard en huit séries.

b) Dans chaque série, les malades ont reçu des injections de :

- acétate d'hydrocortisone,
- hydrocortisone T.B.A.
- acétate de prednisolone,
- prednisolone, T.B.A.
- méthyl-prednisolone,
- acétonide de triamcinolone,
- déxaméthazone T.B.A.
- la série-témoin recevait du sérum physiologique (1 à 3 cm3).

- Résultats :

L'analyse des résultats des 1.471 infiltrations effectuées dans cette étude a montré que 73 % des malades étaient améliorés par l'injection d'un stéroïde.

A noter cependant que le nombre d'infiltrations n'est pas précisé, ni les critères de jugement de l'amélioration et enfin on ne connait pas le terme auquel les résultats sont exprimés.

E/ - Morison (5) enfin, publie une étude portait sur 39 malades

- Technique de l'étude :

a) Les malades ont reçu trois séries d'infiltrations du genou, dans un ordre indéterminé, à huit semaines d'intervalle.

Dans chaque série, les malades recevaient quatre infiltrations à quinze jours d'intervalle.

b) Les substances comparées ont été :

1 corticoïde et
1 placebo

c) Un examen portant sur l'évaluation de :

- la douleur,
- le temps de marche,
- la mobilité articulaire,

a été fait avant le début de chaque série, avant chaque injection et six mois après la fin de la dernière série.

- Résultats :

	corticoïde	placebo
aamélioration	53 %	41 %
sans changement	37 %	52 %
aggravation	10 %	8 %

l'amélioration étant plus nette après la première série d'infiltrations, quelle que soit la substance injectée.

Ces résultats sont exprimés à une date indéterminée. S'agit-il de résultats à court, moyen ou long terme ?

o
o o

Il peut sembler utile de se poser de nouveau la question :

- Est-ce que l'administration locale de corticoïdes est une méthode thérapeutique efficace ?
- Si cette méthode est efficace, l'est-elle plus que l'utilisation d'un autre produit.
- Si ce n'est pas le cas, doit-on continuer d'utiliser ce traitement, l'administration intra-articulaire de corticoïdes n'étant pas exempte de danger.

On a pu remarquer, en effet, à la suite d'infiltrations intra-articulaires l'apparition d'effets secondaires :

Il peut s'agir

- soit d'une simple gêne locale, HOLLANDER (20), 1,9 % des cas sur 8.696 injections
- soit d'une réaction inflammatoire douloureuse, Rubens-Duval (21), Hollander (20)
- soit d'un urticaire local, Kendall (22) Hollander (20)
- d'un malaise général Hollander (20) 0,17 % des cas.

D'autre part les complications sévères ne sont pas exceptionnelles.

On retrouve dans la littérature l'existence :

- <u>d'arthrites septiques</u> :
  . Hollander (20) fait état de 14 cas sur 92.000 ou de 1 sur 280 patients (23)
  . Gedda et Julhin (25) retrouvent 2 cas sur 2.000
  . Kendall (22) fait état de 1 cas sur 512

  Tondreau (26) ayant repris les cas publiés dans la littérature conclut que les arthrites septiques sont toutes dues à une faute technique essentiellement une faute d'aseptie, l'expérience de Viggo Petersen va dans ce sens. (2 cas en I2 ans).

- <u>de détériorations articulaires</u> :
  constatées au cours d'examens radiologiques systématiques

effectués après la fin du traitement

. Hollander (27) chez des malades ayant reçu des infiltrations intra-articulaires du genou au cours d'une polyarthrite rhumatoïde, retrouve dans :

16 % des cas, augmentation de l'ostéoporose
4 % diminution de l'interligne
3 % geodes
1 % détériorations graves.

. Hollander (23) dans un autre article fait état chez des malades traités pour gonarthrose de :

- 20 % des cas, augmentation du pincement articulaire
- 10 % des cas, décalcifications du tibia et des condyles
- et dans 1 cas, à la suite d'une série de 32 infiltrations, une destruction complète de l'articulation.

. Chandler et Wright (11), sur 25 articulations infiltrées chez des malades atteints de polyarthrite, déclarent que dans 13 cas, au bout de 2 mois, existaient des signes de détérioration à la radiographie de contrôle.

Ces cas se répartissent comme suit :

- aggravation	8 cas
- nette aggravation	3 cas
- détérioration sévère	2 cas
	13 cas

Certains arguments expérimentaux seraient en faveur d'une action nocive de l'hydrocortisone sur le cartilage articulaire

- pour Mankin et Conger (28) en présence d'hydrocortisone l'incorporation du glycocolle marqué dans le cartilage est diminuée d'1/3 par rapport au témoin.

- Pour Salter (29) en présence de très fortes concentration d'hydrocortisone (doses suupérieures à celles utilisées en thérapeutique) apparition de fissuration et de fibrillation du cartilage articulaire.
- Pour Auvergnat et Arlet (30) la consommation d'O_2 par le cartilage articulaire est diminuée par la présence d'hydrocortisone dans le milieu. Cette diminution est proportionnelle à la concentration d'hydrocortisone pour des concentrations comprises entre 0,5 et 2 mg/cc de milieu.

Cette diminution de consommation de O_2 est moins nette quand le milieu est sucré.

M. Lequesne (31), ayant repris 50 cas de détériorations articulaires publiés dans la littérature, conclut que l'action nocive de l'hydrocortisone n'est aucunement prouvée.

Dans la plupart des cas on ne retrouve pas

- de coïncidence chronologique certaine, entre la fin du traitement et l'apparition de la destruction articulaire.
- la notion d'évolutivité de la maladie (évolutivité spontanée de la maladie jugée sur examens cliniques et radiologiques successifs en dehors du traitement corticoïde local).
- de série témoin comparable.

Enfin il n'a jamais été éliminé formellement la possibilité d'une inoculation septique à l'origine de certaines de ces destructions articulaires.

Auteur	Patients	Genoux Nb.	Genoux Inject.	Produit	Résultats Exc.	Bon	Moyen	Nul	Aggr.	Durée amélioration
WRIGHT CHANDLER 1960	25	38		HC	50 %			50 %		
				HCTBA	67 %			33 %		
				Placebo : Véhicule du stéroïde	31 %			79 %		8 semaines
CEDERLOF JONSON 1966	44	51		Pred.	65 %					
				Placebo	76 %					8 Semaines
SCULL 1962	201		527	HC	40 %	24%	18%	17%		
				HCTBA	45 %	24%	18%	14%		
				Pred.	36 %	26%	28%	11%		
				Pred TBA	48 %	23%	23%	0%		
				Méthyl Pred.	70 %	0%	30%	0%		
				Tram acet	53 %	24%	18%	6%		
				Dex.TBA	40 %	33%	20%	7%		
				Placebo	14 %	8%	12%	65%		
MILLER 1958	202	181		A. lactique	93.8%					
				Novocaïne	82.4%					
				HC	79.4%					Moyenne des contrôles 6 semaines à 6 mois
				Sérum Physio	73.5%					
				Piqûre Simple	69.7%					
MORISON WOODMANSEY 1961	39			HC	53 %			37 %	10%	
				Placebo	41 %			51 %	8%	
BONNER 1960				HC	84 %	11 %		5 %		
				PredTBA	92 %			8 %		1-2 mois et plus

HC Hydrocortisone acétate
HCTBA Hydrocortisone Terciary butyl-acétate
Pred Prednisolone
Pred TBA Prednisolone terciarybutyl acétate

Méthyl Pred = Méthyl Prednisolone
Tram acte = tramicinolone acétonide
Dex TBA = Dexaméthasone terciary butyl acétate
Placebo = sérum salé physiologique

Tableau I

Auteur	Nombre patients	Nombre injections	Nombre genoux	Resultat					Durée amélioration
				Excel.	Bon	Moyen	mal	Aggr.	
Strandberg 1964	2834		1491	96 %			4%		
de Sèze 1953	25		25	20 %	28%	20%	8%		1 à 2 mois
Hollander 1960	100		100	59 %			9%		2 ans
Young 1954	48	88		38 %	34 %	7%	21%		1 - 21 Jours
Galmiche 1960	39		39				23%		15 - 21 Jours

Tableau II

P R O T O C O L E

D' E T U D E

Pour apporter notre contribution au débat qui oppose les partisans de l'activité de la corticothérapie intra-articulaire à ceux qui déclarent ne pouvoir trancher le problème de la supériorité de cette thérapeutique sur les placebos, nous avons fait une étude dont le but était de vérifier l'efficacité de la corticothérapie intra-articulaire, en étudiant de façon comparative l'activité :

1) d'un corticoïde contre un placebo
2) d'un corticoïde en suspension et d'un corticoïde en solution
3) d'un corticoïde à action rapide et d'un produit retard.

Nous avons essayé de prouver la spécificité du traitement cortisonique intra-articulaire en faisant une étude :

à court terme : soit une étude de l'action immédiate des infiltrations intra-articulaires, et on s'est attaché essentiellement à retrouver l'existence d'une amélioration de la douleur apparaissant 24 à 48 H après l'injection.

à moyen terme : soit une étude, à la fin du traitement, de l'action des corticoïdes sur la mobilité articulaire et surtout sur la douleur : existence d'une amélioration, durée de celle-ci, et éventuellement apparition de rechutes après l'arrêt du traitement.

à long terme : surveillance clinique et radiologique des malades pendant une période de 1 à 2 ans après l'arrêt du traitement permettant de noter les récidives éventuelles et l'apparition de complications dues à une corticothérapie locale.

Pour une raison de temps, nous avons dû limiter notre travail à une étude à court et moyen terme.

Cette étude a été faite sur des sujets présentant une gonarthrose, suivis pour cette affection au centre de rhumatologie Viggo Petersen de l'hopital Lariboisière.

Ont été éliminés :

- les malades porteurs de gonarthroses secondaires : traumatisme, dérangement interne du genou, affections septiques,
- et les malades ayant reçu une corticothérapie locale depuis moins de 2 mois avant le début de l'essai.

Pendant la durée de l'essai, les malades poursuivaient le traitement symptomatique qui leur était prescrit ou leurs séances de rééducation.

Les malades ont été groupés en séries suivant la méthode dite des nombres au hasard.

Le tirage au sort a été effectué à l'aide des tables de nombres au hasard : à chaque nombre a été affecté un traitement et au fur et à mesure de l'entrée des malades dans l'essai, ceux-ci ont reçu le traitement correspondant au chiffre que le tirage au sort leur avait attribué

Les séries ont été au nombre de quatre :

1° série : les malades ont reçu un corticoïde en suspension : DILAR 2ml par injection

2° série : les malades ont reçu un corticoïde en solution : Betnesol (1ml par injection)

3° série : les malades ont reçu du sérum physiologique. (2ml par injection)

4° série : les malades ont reçu un corticoïde
en suspension : Tédarol (2ml par injection)

L'essai a été fait suivant la méthode dite du "simple insu". Dans chaque série le malade ne connait pas le produit qui lui est administré.

Avant le début du traitement, les malades ont subi un interrogatoire et un examen complet des genoux, clinique et radiologique. Les renseignements obtenus ont été notés sur un fichier personnel au malade. Chaque semaine et avant chaque nouvelle injection, un examen de contrôle a été effectué et les nouveaux renseignements obtenus notés sur le fichier (voir annexes ci-jointes I-II-III)

Les malades n'ont été infiltrés chaque semaine que lorsque l'amélioration obtenue par l'infiltration précédente n'était pas jugée suffisante par le patient.

Sinon il était demandé au patient d'attendre la réapparition de la douleur pour que soit faite une nouvelle infiltration.

Le traitement a été arrêté lorsque la douleur disparaissait totalement ou au contraire lorsque, après une série de 6 injections, le malade n'avait pas obtenu une amélioration suffisante.

Un examen de controle a été effectué une semaine puis un mois après la fin du traitement.

Les critères d'appréciation du traitement ont été :

- l'amélioration de la douleur, effet immédiat des infiltrations et durée de l'amélioration obtenue.
- l'amélioration de la mobilité articulaire.

. l'amélioration de la douleur :
jugée sur les dires des malades, d'après la diminution des doses quotidiennes d'antalgiques en cas de prise de ces derniers.
Avant chaque injection, on notait la date d'apparition et la durée de l'amélioration obtenue après l'injection précédente.

. l'amélioration de la mobilité articulaire :
jugée d'après les appréciations des patients, la plus grande facilité à monter ou à descendre les escaliers, et surtout sur l'existence d'une amélioration objective de la mobilité lors de l'examen des genoux.

Les résultats ont été classés en catégories selon chaque critère de contrôle :

a) effet immédiat :	amélioration $<$ 24 H.	+++	excellent
	amélioration en 24 à 72 H.	++	bon
	amélioration en $>$ 3 jours	+	moyen
	aucune amélioration	0	nul
b) douleur :	disparue totalement		
	malade assymptomatique	+++	excellent
	amélioration $\geqslant$ 75 %	++	bon
	amélioration $\geqslant$ 50 %	+	moyen
	amélioration $<$ 50 %	$\bar{+}$	médiocre
	aucune amélioration	0	nul
c) durée amélioration	$\geqslant$ I mois	+++	excellent
	$\geqslant$ I semaine	++	bon
	3jours à I semaine	+	moyen
	$\leqslant$ 3 jours	0	nul
d) mobilité articulaire :	améliorée + 20 %	++	bon
	identique	+	médiocre
	aggravée	0	nul

GONARTHROSE	PRODUIT
TYPE	NOM
D G	Prénom
	Age Taille
Durée d'ancienneté clinique	Sexe Poids
	Profession

Traitement antérieur :	Traitement actuel associé :
Infiltrations locales :	Médicamenteux :
Combien :	Nature
Produit :	Forme : Doses :
Doses :	Effet : Tolérance
Effet :	
Tt Médicamenteux :	Autre traitement
Nature :	
Forme : Doses :	
Effet : Tolérance :	

INTERROGATOIRE DU MALADE.

Souffrez-vous la nuit ? Oui non

A quelle heure ?

Combien de temps ?

Souffrez-vous debout ? Oui non

Au bout de combien de temps ?

Souffrez-vous assis ? Oui non

Au bout de combien de temps ?

Souffrez-vous en vous relevant ?

Souffrez-vous à la marche ? Oui non

Périmètre ou temps de marche :

Souffrez-vous à la montée des escaliers ? Oui non

Souffrez-vous à la descente des escaliers ? Oui non

Difficulté à monter les escaliers :

Difficulté à descendre les escaliers :

EXAMEN DES GENOUX	D	G
Genu varum : valgum :		
Périmètre articulaire		
Choc rotulien		
Ponction évacuatrice : volume		
Formule du liquide aspect		
albumine		
fibrine		
cellules		
Douleur à la mobilisation		
MOBILITE ARTICULAIRE		
Flexion : le degré		
distance talon-fesse		
Extension		
Mvts de latéralité : Int.		
Ext.		
Mvts de tiroir : Ant.		
Post.		
EXAMEN RADIOLOGIQUE		
Pincement interligne fémoro-patellaire :		
Pincement interligne fémoro-tibial		
Ostéophytose fémoro-patellaire		
Ostéophytose fémoro-tibiale		
Condensation sous-chondrale		
Géodes		
Corps étrangers		

REMARQUES :

FICHE DE CONTROLE NOM

PRODUIT Prénom Sexe

Avez-vous été soulagé ? oui non

Au bout de combien de temps,

Pendant combien de temps ?

Comment la douleur a-t-elle réapparu ? progressivement
brutalement

Souffrez-vous autant qu'avant le traitement ? oui non

Souffrez-vous la nuit ? oui non

A quelle heure ?

Souffrez-vous debout ? oui non

Au bout de combien de temps ?

Souffrez-vous assis ? oui non

Au bout de combien de temps ?

Souffrez-vous en vous relevant ? oui non

Périmètre de marche ou temps de marche ?

Douleur à la montée des escaliers :

Douleur à la descente des escaliers :

Avez-vous eu une réaction locale ?

Laquelle ?

EXAMEN DES GENOUX		D		G	
Périmètre articulaire					
Choc rotulien					
Ponction évacuatrice :		oui	non	oui	non
volume :					
Formule du liquide :	aspect				
	fibrine				
	albumine				
	cellules				
Douleur à la mobilisation ?					

MOBILITE ARTICULAIRE			
Flexion			
Extension			
Mouvements de latéralité :	int.		
	ext.		
Mouvements de tiroir :	ant.		
	post.		

O B S E R V A T I O N S

C L I N I Q U E S

OBSERVATION N° 1

S.... Primitivo
Peintre en bâtiment
Depuis six mois, souffre de façon croissante du genou.
Dans les antécédents, on retrouve hydarthrose genou récidivante quand le malade jouait au football.

Bilan initial

- Le malade se plaint de douleurs mécaniques :
  - à la marche (périmètre de marche : 2 à 4 Kms en 1 heure)
  - à la montée et à la descente des escaliers.
- douleur maxima en fin de journée.

A l'examen :

- genoux secs, mobilité indolore normale, flexion 0 à 170° (distance talon fesse 12 Cms) - pas de mobilité anormale.

La radiographie montre :

- Signes arthrose genou gauche,
- pincement interne interligne fémoro tibial.
- pincement et ostéophytose interligne fémoro patellaire.

Traitement : TEDAROL

4 infiltrations du genou les 9.10.70, 16.10.70, 6.11.70 et 13.11.70 -

Le malade n'a pas eu d'autre traitement pendant cette période.

Bilan terminal au 23.11.70 et au 7.I.7I :

- après la première infiltration, amélioration dans les 24 H. et disparition de la douleur au bout de 48 H. pendant 4 jours,
- après la deuxième infiltration, l'amélioration a duré 3 semaines.
- après 3° et 4° infiltrations, nette amélioration dans les

24 H. mais la douleur persiste le soir à la fatigue.
- Examen du genou identique examen initial.

Incidents : Palpitations après 1° infiltration

Au total :

effet immédiat	+++
durée amélioration	++
douleur	++
mobilité	+

▫

∘ ∘

OBSERVATION N° 2

B..... Jacques - 46 ans -
carreleur
Souffre des 2 genoux depuis 2 ans.
Les douleurs ont progressivement augmenté et actuellement prédominent à gauche.
Dans antécédents, joueur de football ayant eu de nombreux épisodes de blocage.

Bilan initial
- Le malade souffre uniquement lorsqu'il se met à genoux, se lève d'un siège ou monte un escalier.

Examen des genoux
- Genoux secs, non augmentés de volume, mobilité non douloureuse normale, flexion de 0 à 170 ° (distance talon-fesse 15 Cm)
pas de mobilité anormale.

Radiographie :

- discret pincement interne de l'interligne fémoro-tibial à gauche.

Traitement : BETNESOL.

- 3 infiltrations des deux genoux chaque semaine du II au 23.I2.70.
  Aucun autre traitement pendant cette période.

Bilan terminal au 23.I2.70 et I6.2.7I :

Après I° infiltration, aucune amélioration,

Apeès 2° injection 23.I2.70 : aucune amélioration

Au I6.2.7I :

à droite : le malade ne souffre plus,

à gauche : souffre toujours comme avant le début du traitement.

Le malade avait interrompu le traitement de lui-même.

Examen des genoux :

Flexion diminuée des deux côtés de 0 à I65°, reste de l'examen identique.

Incidents : R.A.S.

Au total :

Effet immédiat	0
Douleur	+
Durée amélioration ...	+
Mobilité	+

°

° °

OBSERVATION N° 3

A.... Angèle - 53 ans.
Sans profession.
Souffre depuis 3 mois du genou droit de façon progressive à la suite d'une chute.

Bilan initial :

- La malade souffre dès qu'elle est en station debout.
- La douleur est augmentée par la marche (périmètre de marche 5 à IO mn) et par la montée ou la descente des escaliers.

Examen du genou :

- Genou sec non augmenté de volume, mobilité identique à celle côté opposé flexion 0 à I60° (distance talon-fesse, 20 cm.)
- pas mobilité anormale.

Radiographie :

- Pincement interligne fémoro patellaire et interligne fémoro tibial, condensation plateaux tibiaux internes.

Traitement : TEDAROL -

4 infiltrations du genou droit chaque semaine du 4 au 28.I2.70.

Pendant cette période, la malade recevait une injection I.M. de synactène.

Bilan terminal au I2.I.7I et 2.2.7I :

Après la I° infiltration, amélioration le lendemain ayant duré six jours.

Après les 4 infiltrations, disparition presque totale de la douleur. Persiste une difficulté pour lever le membre inférieur.

Examen des genoux

Identique examen initial

Incidents

Petite douleur après 4° injection

Au total

Effet immédiat	+++
Durée amélioration	++
douleur	++
mobilité	+

°

° °

OBSERVATION N°4

G.... Gustave - 69 ans -
Inspecteur au gaz
Se plaint des 2 genoux depuis 10 ans.
Les poussées douloureuses ont été traitées sans succès par cures thermales, rééducation et infiltrations locales sans succès.

Bilan initial

- Douleurs mécaniques survenant dès le lever, augmentées à la marche (périmètre 5 à 10 mn avec 1 canne), par la montée ou la descente des escaliers. Par contre soulagement par position assise et decubitus.

Examen des genoux

- genoux secs, douloureux à la mobilisation, flexion de 5 à 120° (distance talon-fesse 45 cm) genu varum bilatéral.

Radiographie

Gonarthrose bilatérale avec disparition de l'interligne femoro tibial dans sa partie interne et ostéophytose Disparition de l'interligne fémoro patellaire et ostéophytose.

Traitement : BETNESOL

6 infiltrations intra-articulaire chaque semaine du 9.12.70 au 14.1.71

Pendant cette période le malade était traité par protéosulfan.

Bilan au I4.I.7I.et au I5.2.7I :

L'amélioration est apparue environ 2 jours après chaque infiltration persistant environ 3 à 4 jours En fin de traitement, la douleur persistait mais moins intense qu'avant le traitement.

L'examen du genou

Discrète amélioration de la flexion gain de 4 cm distance talon-fesse,reste de l'examen identique.

Incidents : R.A.S.

Au total

Effet immédiat	++
douleur	+
mobilité	+
durée amélioration	+

o

o o

OBSERVATION N° 5

K..... Basile 75 ans.
Chauffeur de taxi
Souffre depuis plusieurs années du genou gauche et depuis quelques jours du genou droit.
Les douleurs du genou gauche avaient disparu après 6 à 8 infiltrations locales de corticoïde. Elles ont réapparu en même temps que douleurs du côté opposé.

Bilan initial

Douleurs violentes très brèves survenant au début de la marche et parfois à la descente des escaliers.
Ne souffre pas en dehors de ces épisodes.

Examen des genoux :

Genoux secs non augmentés de volume, non douloureux à la mobilisation.
flexion de 15 à 160° à droite et 15 à 150° à gauche
pas de mouvements anormaux.

Radiographie

Pincement interligne femoro patellaire, osteophytose rotule-bilatérale.
Pincement interne interligne femoro-tibial D.

Traitement : TEDAROL

5 infiltrations du 26.10.70,4 et 23.11.70, 10.12.70 et 6.1.71
Pas d'autre traitement pendant cette période.

Bilan terminal : au 6.1.71 - 19.2.71

Après 1° infiltration aucune amélioration
Après 4° injection disparition de la douleur
Le malade a cependant insisté pour être de nouveau infiltré le 6.1.70.

Examen du genou

Flexion de 5 à 150° à droite, reste de l'examen identique

Incidents : R.A.S.

Au total

Effet immédiat	0
douleur	+++
durée amélioration	++
mobilité	+

o

o o

OBSERVATION N° 6

M. ..... Alexandrine - 64 ans
Vendeuse
Souffre des 2 genoux depuis une chute datant de 1 mois.

Bilan initial :

Le malade ne souffre pas vraiment de ses genoux, elle est génée pour se relever d'un siège et pour monter

ou descendre les escaliers par une raideur du membre inférieur droit.

Examen des genoux

Genoux secs non augmentés de volume, mobilité non douloureuse, flexion de 5 à 150° à droite, de 0 à 150°à gauche (distance talon-fesse 20 cms).

Rabot douloureux à droite - petit tiroir antérieur

Radiographie : - osteophytose femoro patellaire bilatérale et condensation des plateaux tibiaux internes.

Traitement : BETNESOL - 4 infiltrations du genou droit.

Résultats : Bilan au 19.2.71

Après 1° infiltration aucune amélioration, douleurs irrégulières lors de la mobilisation.

Amélioration survient 24 h. après la 2° infiltration

Après la 3° injection, ne souffre plus.

Examen du genou : Flexion de 0 à 155°

Reste de l'examen identique

Incidents : R.A.S.

Au total

Effet immédiat	0
douleur	+++
durée amélioration	++ +
mobilité	+

°

° °

[illegible] du membre [illegible]

Examen des genoux

[illegible] augmentes de volume, mobilité [illegible] douloureuse [illegible] à droite, de 0 à 150°

[illegible]

[illegible] droite [illegible] tiroir [illegible] sur

[illegible] : [illegible] pétalaire bilan [illegible]

[illegible]

Traitement : BETMEGA - 4 infiltrations de genou droit

Résultats : Bilan au 19.7.71

[illegible]

Irrégularités de la mobilisation.

Amélioration suivant 2[illegible] après la 4e infiltration

[illegible] plus.

Examen de genou : Flexion de 0 à 155°

Reste de l'examen identique

Incidents : R.A.S.

Au total

[illegible] 0

douleur +++

durée [illegible] +++

mobilité +

OBSERVATION N° 7

G..... Suzanne - 60 ans -
Sans profession
Se plaint de douleurs du genou Droit ayant débuté il y a 18 mois. A été traitée à cette époque par 10 infiltrations de corticoïde intra-articulaires
A été soulagée plus de 1 an. Depuis 6 mois réapparition progressive de la douleur.
Malade lombalgique depuis 15 ans.

Bilan initial :

Douleurs mécaniques survenant lors de la station debout, en position assise, à la marche sans que celle-ci soit limitée et à la montée ou à la descente des escaliers..

Examen des genoux :

Genoux secs non augmentés de volume. Flexion limitée de 10 à 175° à droite, normale à gauche.

Pas de mobilité anormale.

Radiographie : gonarthrose bilatérale prédominant à droite avec pincement et ostéophytose femoro patellaire.

Pincement interne de l'interligne femoro tibial et condensation du plateau tibial interne.

A gauche pincement de l'interligne femoro tibial et condensation du plateau tibial interne

Traitement : TEDAROL

4 infiltrations les 12 et 19.10.70
4 et 22.12.70

En même temps la malade suivait des séances de rééducation avec massages.

Bilan terminal

Après la 1° infiltration disparition de la douleur

dans les 24 Heures - pendant 1 mois.

Après la 3° infiltration disparition totale de la douleur.

Revue le 11.2.71 la malade ne souffrait plus du genou mais se plaignait de douleurs des jumeaux.

Examen du genou

Flexion de 5 à 160°. Reste examen identique.

Incidents : R.A.S.

Au total

Effet immédiat	+++
douleur	+++
durée amélioration	+++
mobilité	+

o

o o

OBSERVATION N° 8

M..... Jeanette - 48 ans -
Sans profession
Aprésenté sans cause déclanchante apparente une hydarthrose du genou droit en Août 70.
Hydarthrose ponctionnée 6 semaines avant début du traitement.

Bilan initial

Douleurs permanentes diurnes et nocturnes, réveillant la malade.

Très génée pour monter les escaliers, lors de la station

debout et à la marche, périmètre marche non limité cependant.

Examen du genou

Genou sec très discret choc rotulien, mais pas de liquide obtenu à la ponction.

Mobilité douloureuse, flexion de 0 à 160° pas de mouvements anormaux.

Radiographies : Normales

Traitement : BETNESOL

6 infiltrations du genou droit, chaque semaine du 18.12.70 au 28.1.71.

Bilan terminal : 28.I.7I et I9.2.7I

Après la 1° infiltration, amélioration immédiate ayant duré 3 à 4 jours.

L'amélioration a été obtenue après chaque infiltration pendant 4 jours en moyenne.

Après dernière infiltration : 28.1.71,amélioration peu marquée < 50% par rapport état initial, mais la malade ne souffre plus la nuit ni à la station debout.

Examen des genoux

Identique examen initial.

Incidents

Petite réaction douloureuse après la 1° infiltration, très transitoire.

Au total

Effet immédiat	+++
douleur	+
durée amélioration	+
mobilité	+

OBSERVATION N° 9

M.... Marguerite - 66 ans
Sans profession.
Souffre du genou droit. Apparition progressive de la douleur il y a trois ans. Bien soulagée jusqu'à maintenant par une série d'infiltrations faite il y a deux ans.
Souffre de nouveau depuis quelques semaines.

Bilan initial :

Douleurs mécaniques survenant à la station debout, à la station assise prolongée, à la marche et surtout à la montée et à la descente des escaliers.

Examen des genoux :

Genoux secs, genou droit augmenté de volume, douloureux en fin de flexion.

Mobilité diminuée flexion de 5 à I45° (distance talon-fesse 3I cm.) pas de mobilité anormale.

Radiographie :

Pas de signe de gonarthrose.

Traitement : TEDAROL.

Deux infiltrations les 22 et 29.I.70. Pas d'autre traitement pendant cette période.

Bilan le 26.2.7I :

Après la première infiltration, nette amélioration de la douleur au bout de 2 jours.

Après la 2° infiltration, disparition totale de la douleur. La malade peut de nouveau monter et descendre les

escaliers.

Le 28.2.7I, malade toujours assymptomatique.

L'examen du genou montre une flexion de -5 à I50° (distance talon-fesse de 25 cm.)

Incidents : R.A.S.

Au total :

Effet immédiat	++
douleur	+++
durée amélioration	+++
mobilité	+

o

o o

OBSERVATION N° IO

R.... Lola, 45 ans.
Femme de ménage
Souffre depuis un an des genoux, les douleurs ont commencé à droite.

Bilan initial :

Souffre surtout au coucher, pour se lever d'un siège, à la marche (peut marcher 2 h), pour monter et descendre les escaliers.
Genoux secs, pas augmentés de volume.
Flexion presque normele : I70° à droite (distance talon-fesse I2 cm.) I65° à G. (distance talon-fesse I5 cm.)

Radiographies :
Pincement bilatéral de l'interligne femoro-patellaire.

Traitement : BETNESOL.

Infiltration des deux genoux : 29.IO.70, et I2.II.70 et 20.I2.70.
En plus, la malade prenait chaque jour I suppositoire de Phenylbutazone et I comprimé de Glycyl.

Bilan terminal : au 20.I2.70 et 2I.I.7I.

Après la I° infiltration, aucune amélioration.

Deux jours après la 2° infiltration, apparition d'une nette amélioration.

A la fin du traitement, la malade ne souffrait plus du tout, sauf petite gêne à la fatigue.

Le 3.I2.70 à droite, toujours assymptomatique à G. réapparition d'une petite douleur le soir au coucher.

Examen genoux : identique à l'examen initial.

Incidents : R.A.S.

Au total :

Effet immédiat	O
douleur	++
durée amélioration	++
mobilité.	+

°

° °

OBSERVATION N° II

D.... Geneviève - 54 ans
sans profession
Souffre depuis 3 ou 4 ans du genou droit, douleur siège interne évoluant par crises. I° crise apparue après match de Tennis.

Bilan initial :

Douleurs nocturnes réveillant la malade de façon irrégulière, et douleurs à la marche, à la montée et à la descente des escaliers.

Examen du genou :

Genoux secs, non augmentés de volume, non douloureux à la mobilisation. Flexion de 0 à I60° (distance talon-fesse I6 cm.). Pas de mobilité anormale.

Radiographie :

Pincement externe interligne femoro tibial.

Traitement : TEDAROL.

Infiltrations du genou droit les 2I et 28.I.7I.

Pendant cette période, la malade suivait des séances de rééducation avec massages.

Bilan terminal au 9.2. et 23.2.7I.

Après la I° infiltration, nette amélioration dès le lendemain.

Après la 2° injection, la malade ne souffre plus.

I0 jours après la 2° injection, réapparition d'une crise douloureuse brutale, spontanément régressive.

Ne souffre plus depuis.

Examen du genou :

Flexion de 0 à I7,5° (distance talon-fesse I0 cm.)

Reste de l'examen identique.

Incidents :

Petite poussée fébrile le soir de la I° injection disparue le lendemain.

Au total :

Effet immédiat	+++
douleur	+++
durée amélioration	++
mobilité	+

o

o o

OBSERVATION N° I2

DE A..... Maria - 64 ans.
Garde-malade
Malade obèse, 78 kgs pour 1m 63,souffrant depuis 1 an des 2 genoux.
Douleur d'intensité progressivement croissante.

Bilan initial

Douleurs mécaniques, survenant lors de la marche, pour monter ou descendre les escaliers, pour se lever ou s'asseoir.

Examen des genoux

Genoux secs, non augmentés de volume

Mobilité non douloureuse limitée : flexion 0 à 150° à gauche, 10 à 150° à droite (distance talon-fesse 25 cm)

Pas de mobilité anormale.

Radiographie

Pas de signe de gonarthrose.

Traitement : BETNESOL

3 infiltrations les 16.10 et 22.10, et 4.11.70, pas d'autre traitement pendant cette période.

Bilan au 27.1.71

24 heures après la 1° infiltration, nette amélioration de la douleur.

Après la 3° injection la malade ne souffrait plus du tout. L'amélioration a persisté plus d'un mois.

Examen des genoux

Identique à l'examen initial.

Incidents

Réaction douloureuse et malaise général après la 1° infiltration.

Au total

Effet immédiat	+++
douleur	+++
durée amélioration	++
mobilité	+

°

° °

OBSERVATION N° 13

S ..... Paul - 65 ans -
Coteur en Bourse
Souffre du genou droit depuis Septembre 70
Douleur à début progressif
Le malade présente une surcharge pondérale
71 kgs - 1m 65.

Bilan initial

Douleurs nocturnes réveillant le malade 7 à 8 fois par nuit et douleurs mécaniques survenant de façon irrégulière mais

surtout à la marche au bout d'un quart d'heure (200 à 300 M) et à la montée ou à la descente des escaliers.

Examen du genou

Genou sec, douloureux à la mobilisation, flexion de 0 à 160° (distance talon-fesse 19cm).

Pas de mobilité anormale.

Radiographie

Discrète gonarthrose bilatérale avec pincement de l'interligne femoro tibial et condensation des plateaux tibiaux internes.

Traitement : DILAR

6 infiltrations hebdomadaires du 10.12.70 au 14.1.71

Bilan au 21.1.71 et 23.2.7I.

L'amélioration survient 2 jours après l'infiltration durant en moyenne 4 jours.

A la fin du traitement, le malade souffrait toujours à la marche et lors de la montée et de la descente des escaliers.

L'amélioration était peu importante. $<$ 50 %

Examen des genoux

Identique à l'examen initial.

Incidents : R.A.S.

Au total

Effet immédiat	++
douleur	±
durée amélioration	+
mobilité	+

o

o o

OBSERVATION N° 14

D ..... Germaine - 84 ans
Sans profession
Souffre du genou droit depuis 2 ans. La première poussée douloureuse a été traitée avec succès par 4 infiltrations de corticoïdes.
Amélioration ayant duré 1 an.

Bilan initial

Douleurs mécaniques survenant à la marche lors de la mise en route, à la montée et surtout à la descente des escaliers.

Examen des genoux

Genoux secs non augmentés de volume.

Flexion douloureuse à droite de 15 à 150° (distance talon-fesse 23 cm).

Pas de mobilité anormale.

Radiographie

Gonarthrose bilatérale avec pincement et osteophytose femoro patellaire, pincement interne de l'interligne femoro tibial, condensation des plateaux tibiaux.

Corps étrangers se projetant sur l'interligne femoro tibial.

Traitement : Sérum physiologique

2 infiltrations le 19.11.70 et 3.12.70.

La malade prenait 2 à 3 gelules de Glifanan et avait des séances de rééducation des genoux avec massages.

Bilan au 22.12.70

Amélioration survenue immédiatement après la 1° injection

La douleur a disparu 10 jours.

La 2° injection a été immédiatement suivie d'une disparition totale de la douleur.

Examen du genou

Flexion améliorée de 5 à 150° (distance talon-fesse 22 cm). Reste de l'examen identique.

Incidents

Malaise général après la 2° injection ayant duré une semaine avec étourdissement, migraines et HTA maxima 22. (malade hypertendue connue).

Au total

Effet immédiat	+++
douleur	+++
durée amélioration	++
mobilité	++

°

° °

OBSERVATION N° 15

A ..... Louise - 87 ans -

Sans profession

Souffre depuis 10 ans des deux genoux.La douleur a augmenté progressivement d'intensité pour devenir

très handicapante : poussées douloureuses survenant irrégulièrement.
A été traitée sans résultat par série d'infiltrations 1 an auparavant.

Bilan initial

Douleurs irrégulières survenant station debout, à la marche, lors de la descente ou à la montée des escaliers.

La malade a difficulté à se lever d'un siège, périmètre marche nul : la malade ne sort presque plus, chez elle marche avec 2 cannes.

Examen des genoux

Genoux secs, non augmentés de volume.

Mobilité douloureuse. Fexion de 0 à 110° (distance talon-fesse 45 cm)

Pas de mouvements anormaux.

Radiographie

Gonarthrose bilatérale prédominant à droite.

Pincement interligne femoro tibial

Pincement et osteophytose interligne femoro patellaire

Traitement : DILAR

3 infiltrations du genou droit : 21.12.70, 5.1.71 13.1.71.

5 infiltrations du genou gauche : 21.12.70, 5.1.71 13.1.71, 19.1.71 et 26.1.71.

Pas d'autre traitement pendant cette période.

Bilan au 2.2.71 et au 26.2.71.

Les 1° et 2° infiltrations n'ont apporté aucune amélioration.

La 3° infiltration genou gauche a été suivie dans les 24 heures d'une disparition de la douleur ayant persisté 3 jours ; à droite, amélioration sensible persistant entre chaque infiltration.

Examen des genoux

Inchangé par rapport à l'examen initial

Incidents : R.A.S.

Au total

Effet immédiat	0
douleur	+
durée amélioration	+
mobilité	+

°

° °

OBSERVATION N° 16

V ..... Cécile - 77 ans -
Modiste
Douleurs du genou droit d'apparition progressive depuis 2 mois et demi.

Bilan initial

Douleurs mécaniques survenant à la marche (périmètre de marche 2 heures - 1 Km) à la montée et à la descente des escaliers.

Quelques douleurs nocturnes quand la malade bouge le membre inférieur droit.

Examen du genou

Genou sec, à droite périmètre articulaire augmente de 1 cm.

Mobilité identique des 2 côtés. Flexion de 0 à 165° (distance talon-fesse 15 cm)

Discret mouvement de latéralité douloureux à droite,

Radiographie

Pas de signes de gonarthrose

Traitement : Sérum physiologique

4 infiltrations les 2 .12.70 - 9.12.70 - 16.12.70 et 23.12.70

Pendant cette période la malade prenait de l'adalgur

Bilan terminal au 23.12.70 et 10.2.71

Après 1° infiltration amélioration dans les 24 heures ayant duré 2 jours.

Après 2° et 3° infiltrations, amélioration dans les 24 Heures, ayant duré une semaine.

Après 4° infiltration, amélioration persistant plus de 1 mois.

Examen du genou

Identique à l'examen initial

Incidents

Petite douleur le lendemain de l'infiltration très fugace.

Au Total

Effet immédiat	+++
douleur	+++
durée amélioration	+++
mobilité	+

°

° °

OBSERVATION N° 17-

F ..... Marcel - 58 ans

Plombier

Souffre depuis 6 à 7 ans du genou gauche, nette aggravation depuis 6 à 7 mois.

Bilan initial

Douleurs diurnes et nocturnes. La nuit le malade est réveillé 2 à 3 fois. Le jour douleur aussi bien debout qu' assis, à la marche (périmètre marche 1 heure) et à la descente des escaliers.

Examen des genoux

Genoux secs non augmentés de volume. La flexion presque normale de 0 à 170° (distance talon-fesse 15 cm).

Pas de mobilité anormale.

Radiographie : R.A.S.

Grosses épines tibiales.

Traitement : DILAR

3 infiltrations hebdomadaires du 10.12.70 au 24.12.70

Pendant cette période le malade était traité par Indocil, 4 gélules par jour.

Bilan terminal au 14.1.71 - 18.2.71

Aucune amélioration après la 1° injection

Disparition totale de la douleur deux jours après la 2° infiltration, confirmée après la 3° injection.

Réapparition de la douleur au bout de trois semaines.

Examen du genou

Identique à l'examen initial.

Incidents :

Petite réaction douloureuse le jour de la 2° infiltration.

Au total

Effet immédiat	0
douleur	+++
durée amélioration	++
mobilité	+

OBSERVATION N° 18

R ..... Marie-Anne - 68 ans-
Polisseuse
Souffre des genoux depuis l'âge de 20 ans
La douleur est devenue très gênante depuis 4 ans.
A été traitée par infiltrations locales avec succès pendant 18 mois.
A recommencé à souffrir depuis, de façon progressive

Bilan initial

Douleurs mécaniques apparaissant à la station debout, à la marche, à la descente et à la montée des escaliers.

Périmètre de marche : une demi-heure.

Examen des genoux

Genoux secs, non augmentés de volume, la mobilité était diminuée à droite. Flexion de 10 à 155° (distance talon-fesse 25 cm) presque normale à gauche 0 à 165°.

Pas de mobilité anormale.

Radiographie

Gonarthrose bilatérale avec pincement de l'interligne

femoro patellaire et osteophytose exhubérante, pincement femoro tibial prédominant partie externe et osteophytose. Calcifications du tendon quadricipital.

Traitement : Sérum physiologique

6 infiltrations hebdomadaires du 11.12.70 au 14.1.71 des 2 genoux.

Pendant cette période la malade prenait 3 gélules de glifanan par jour.

Bilan terminal au 5.2.71

L'amélioration apparaissait de façon progessive après chaque infiltration, sans que la malade puisse préciser exactement la date ,environ 2/3 jours.

A la fin du traitement la malade souffrait toujours mais était améliorée environ de 50%.

Examen des genoux :

La flexion est un peu diminuée des 2 côtés; flexion de 0 à 150° .Le flessum a disparu à droite.

Incidents R.A.S.

Au total

Effet immédiat	+
douleur	+
durée amélioration	++
mobilité	+

o

o o

OBSERVATION N° 19

B... Jean - 42 ans

Réceptionniste

Depuis fin 70, apparition de douleurs des 2 genoux d'intensité croissante prédominant à D.

Bilan initial :

Douleurs mécaniques au bout d'un quart d'heure de marche obligeant le malade à s'arrêter ,à la montée ou à la descente d'un escalier, pour s'asseoir ou se lever d'un siège. Pas de douleurs nocturnes.

Examen du genou :

Genou sec, non augmenté de volume, mobilité normale, mais douloureuse; flexion de 0 à 170°(distance talon-fesse 15 cm).

Pas de mobilité anormale.

Radiographie : R.A.S.

Traitement : DILAR

4 infiltrations intra-articulaires les 1,8,12. et 22.12.70

Pas d'autre traitement pendant cette période.

Bilan au 5.2.71

L'amélioration survient dans les 24 h. après infiltration.

Durée progressive : 2 jours, puis 5 jours, puis une semaine; enfin disparition totale de la douleur après la 4° infiltration.

Examen genou identique à l'examen du début.

Incidents : R.A.S.

Au Total :

effet immédiat	+++
douleur	+++
durée amélioration	++
mobilité	+

o

o o

OBSERVATION N° 20

T ..... Moïse - 79 ans
Ancien employé P.T.T.
Douleursdu genou gauche apparuesen Octobre 1970.

Bilan initial

Douleurs irrégulières survenant nuit et jour, sans horaire précis, survenant de façon plus régulière après 1/4 h. de marche et à la descente des escaliers.

Examen du genou

Genou sec. Volume normal. Mobilité presque normale mais douloureuse. Flexion de 0 à 160° (distance talon-fesse 20 cm).

Radiographie

Gonarthrose bilatérale avec pincement interne de l'interligne femoro patellaire, pincement interne de l'interligne femoro tibial et osteophytose femoro patellaire.

Traitement : Sérum physiologique
2 infiltrations le 4.12 et 11.12.70.

Pas d'autre traitement pendant cette période.

Bilan terminal au 19.1.71 et 12.2.71.

L'amélioration est apparue le lendemain de la 1° infiltration et la douleur a disparu totalement le lendemain de la 2° injection. A recommencé à souffrir au bout d'un mois.

Examen du genou :

La flexion est améliorée de 0 à 170° (distance talon-fesse 11 cm).

Incidents R.A.S.

Au total

effet immédiat	+++
douleur	+++
mobilité	+
durée amélioration	++

°

° °

OBSERVATION N° 21

P ..... Louis - 61 ans

Eboueur

Hydarthrose, d'apparition rapide, sans cause déclanchante apparente le 22.11.70.

Ponctionnée Hôpital Saint-Louis.

Bilan initial

Douleurs permanentes du lever au coucher; douleurs soulagées par decubitus et position assise. La marche, la montée et la descente des escaliers étaient très difficilles.

Examen du genou

Genou sec, pas de choc rotulien, mobilité articulaire diminuée, flexion douloureuse de 10 à 140° (distance talon-fesse 29 cms).

Pas de mobilité anormale .

Radiographies : Normales

Traitement : DILAR

4 infiltrations les 11.12, 18.12, 30.12.70 et 6.1.71.

Pendant cette période pas d'autre traitement.

Bilan terminal au 29.1.70

Amélioration survenue dans les 24 h. après 1° infiltration. L'amélioration est plus nette après chaque nouvelle infiltration, pour arriver à une disparition totale de la douleur après la 4° infiltration. A recommencé à souffrir à la reprise du travail.

Examen genou

Mobilité améliorée, le flessum a disparu.

Flexion atteint 160° (distance talon-fesse 20cm)

Reste de l'examen identique à l'examen initial.

Incidents : R.A.S.

Au total

Effet immédiat	+++
douleur	+++
durée amélioration	++
mobilité	++

o

o o

OBSERVATION N° 22

P ..... Simone - 61 ans -

Ouvrière métallurgiste

Les douleurs du genou sont apparues depuis 1 mois 1/2 chez une femme obèse(84 Kgs pour 1m 56) travaillant debout toute la journée.

Bilan initial

Douleurs lors de la mobilisation du membre inférieur gauche, la nuit, à la marche, lors de la montée et descente des escaliers, pour se lever ou s'asseoir d'un siège. Il existe des épisodes hyperalgiques brutaux irréguliers.

Examen du genou

Genou sec, mobilité limitée et douloureuse à gauche flexion de 0 à 130° (distance talon-fesse 30 cm).

Pas de mouvements anormaux.

Radiographie

Arthrose femoro tibiale gauche avec picement de l'interligne et condensation des plateaux tibiaux internes.

Traitement : Sérum physiologique

5 infiltrations intra-articulaires les 24.11, 1.12, 8.12 14.12 et 21.12.70.

Pendant cette période la malade prenait :

-Indocid 2 gélules

-Catalgine 3 /j.

Bilan terminal au 21.12.70 et 20.I.7I.

Après les premières infiltrations, amélioration survenue au bout de 3-4 jours, puis dans les 24 h. suivant la 3° injection.

Amélioration transitoire 3-4 jours environ.

A la reprise du travail (après 3° infiltration) reprise des douleurs comme avant le début des infiltrations.

Examen du genou

Sans changement par rapport à l'examen initial.

Incidents : R.A.S.

Au total

Effet immédiat	+
douleur	0
durée amélioration	+
mobilité	+

o

o o

OBSERVATION N° 23

D ..... Marguerite,79 ans
sans profession
Souffre du genou droit depuis de nombreuses années, a déjà été traitée avec succès par une série d'infiltrations un an auparavant.Soulagée 8-9 mois.
Présente d'importantes varices des deux membres inférieurs.

Examen initial

Douleurs mécaniques lors de la station debout prolongée, à la montée ou à la descente des escaliers, pour se lever ou s'asseoir sur un siège.

Peut marcher environ 1 heure avec une canne.

Pas de douleurs nocturnes.

Radiographie

Gonarthrose bilatérale prédominante à droite avec pincement et osteophytose de l'interligne femoro patellaire, pincement et osteophytose de l'interligne femoro tibial.

Traitement : DILAR

4 infiltrations les 6,13,20.10.70 et 3.11.70; en même temps la malade suivait des séances de rééducation avec massages.

Examen genoux

Genoux secs non augmentés de volume, mobilité diminuée, flexion douloureuse de 15 à 140° (distance talon-fesse 30 cm) Pas de mobilité anormale.

Bilan au 3.11.70 et 8.I2.70.

L'amélioration survient 24 h. après chaque infiltration. L'amélioration s'accentue après chaque nouvelle injection.

A la fin du traitement la douleur avait totalement disparu . Seule persiste une gêne non douloureuse à la montée et à la descente des escaliers.

L'examen du genou montre une légère augmentation de la mobilité . Flexion 5 à 155°.

Incidents : R.A.S.

Au total

Effet immédiat	+++
douleur	+++
durée amélioration	+++
mobilité	+

o

o o

OBSERVATION N° 24-

F..... Alter - 58 ans-
Tailleur
Souffre des 2 genoux depuis 8 ans environ,
la douleur évolue par poussées.

Bilan initial

Le malade souffre en permanence, nuit et jour, la douleur n'est pas calmée par le repos et est exacerbée par tous les mouvements. La douleur est maximum à droite.

Examen du genou

Genoux secs, douloureux à la mobilisation, la flexion atteint 170° des deux côtés (distance talon-fesse 15 cm). Il existe un très léger flessum à droite (5°).

Radiographie

Pas de signe de gonarthrose.

Traitement : Sérum physiologique

6 infiltrations des 2 genoux : 9 16 23 30.12.70
6 et 13.1.71

Le malade prenait en plus de l'aspirine à doses variables selon la douleur.

Bilan terminal au 20.1.71 et 10.2.71.

Une discrète amélioration est apparue environ 2 jours après chaque infiltration durant en moyenne 3 jours.

Après la dernière infiltration le malade souffrait autant qu'avant le début du traitement.

L'examen des genoux était identique à l'examen initial.

Incidents : R.A.S.

Au total

Effet immédiat ++
douleur +
durée amélioration +
mobilité +

o

o o

OBSERVATION N° 25

B ..... Louis - 60 ans-
Typographe
douleurs du genou droit depuis 1960 évoluant par crises.

Bilan initial

Douleurs mécaniques survenant après 1 heure de station debout, dès le début de la marche, sans limiter celle-ci et à la montée ou descente des escaliers.

Examen du genou

Genou sec, non augmenté de volume, flexion indolore de 0 à 165° (distance talon-fesse 18 cm) à gauche de 0 à 170° (distance talon-fesse 12cm).

Pas de mobilité anormale.

Radiographie

Gonarthrose droite avec osteophytose femoro patellaire.

Traitement : TEDAROL

Infiltrations du genou droit les 12 et 19.1.71, 9 et 16.2.71.

Pas d'autre traitement pendant cette période.

Bilan au 9.I.7I et I8.2.7I.

La 1° infiltration n'a apporté aucune amélioration. La 2° a été suivie d'une disparition totale de la douleur pendant 18 jours.

Examen du genou

L'examen du genou est inchangé par rapport à l'examen initial.

Incidents : R.A.S.

Au total

Effet immédiat	0
douleur	+++
durée amélioration	++
mobilité	+

°

° °

OBSERVATION N° 26

T..... Henri - 54 ans-
Propriétaire d'un café
présentant une surcharge pondérable de 79 kgs, pour 1m 67, souffre du genou droit depuis 6 mois. Douleurs apparues à la suite d'une hydarthrose.

Bilan initial

Douleurs permanentes apparaissant dès le lever, augmentées par la marche, la montée ou la descente. Le malade est réveillé la nuit après 3 Heures de sommeil.

Examen du genou

Genou un peu augmenté de volume (+ 2cm) discret choc rotulien, pas de liquide à la ponction.

Mobilité douloureuse, flexion de 5 à 140° (distance talon-fesse 29 cm). Pas de mobilité anormale.

Radiographie

Montre une discrète condensation des plateaux tibiaux internes et une discrète osteophytose tibiale interne.

Traitement : BETNESOL

4 infiltrations de Betnesol dans le genou droit les 5.10, 13,10, 20.10 et 27.10.70.

Pendant cette période le malade prenait de la catalgine 1 à 3 /jourselon la douleur.

Bilan terminal au 7.1.71

Après la 1° infiltration amélioration immédiate pendant 3 jours.

A la fin du traitement, malade assymptomatique, sauf pour descendre les escaliers de sa cave. Le 7.1.71 le malade présentait une hydarthrose et recommencait à souffrir à la marche et à la montée ou à la descente des escaliers.

Examen :

A la fin du traitement, était identique à celui du début.

Incidents : R.A.S.

Au total

Effet immédiat	+++
Douleur	++
durée amélioration	+++
mobilité	+

°

° °

OBSERVATION N° 27 -

S ..... André - 67 ans
Ancien garçon de restaurant
Douleurs bilatérales évoluant par poussées depuis 7 ans environ.
1° poussée douloureuse bien soulagée par série d'infiltrations intra-articulaires en 1963.
Nouvelle poussée depuis 1 an environ.
Sujet obèse(104 kgs pour 1m 80)et porteur de varices bilatérales, opérées 5 fois.

Bilan initial

Douleurs bilatérales prédominant à gauche survenant la nuit et en fin de journée; douleurs lors de station debout, de la montée et de la descente des escaliers; la marche est normale.

Examen des genoux-

Genoux secs; genou droit un peu augmenté de volume, périmètre 41 cm (à gauche 39cm).
Mobilité articulaire 0 à 165° (distance talon-fesse 15cm) des deux côtés.

Radiographie :

signes de gonarthrose bilatérale; pincement interne de l'interligne femero tibial et condensation des plateaux tibiaux internes.

Traitement : Tedarol

5 infiltrations du genou gauche les 16.10/22.10/29.10 10.11 et 20.11.70.
3 infiltrations du genou droit les 16.10/22.10/30.11.70

Pendant cette période, le malade n'a pas subi d'autre traitement.

Bilan au 30.II.70 et au 5.I.7I :

L'amélioration est survenue environ dans les 24 H. suivant l'infiltration.

Après deux infiltrations, disparition de la douleur à droite pendant trois semaines.

Une nouvelle infiltration a été nécessaire pour faire disparaître totalement la douleur.

A gauche, amélioration progressive après chaque infiltration. La douleur a disparu après la cinquième infiltration.

Examen du genou :

Mobilité très légèrement diminuée.

Distance talon-fesse :

à droite : 20 cm. au lieu de I5 cm.

à gauche : I7 cm. au lieu de I5 cm.

Incidents : R.A.S.

Au total :

Effet immédiat	+++
douleur	+++
durée amélioration	+++
mobilité	+

°

° °

OBSERVATION N° 28

M..... Uranie, 70 ans, couturière
Madade obèse (I m.62 - I08 K.)
Souffre des deux genoux depuis IO ans.
Douleurs ayant débuté à gauche.
Avait été bien soulagée par une I° série d'infiltrations intra-articulaires il y a plusieurs années - disparition douleurs 2 ans.

Bilan initial :

Douleurs permanentes des deux genoux, réveillant la malade chaque nuit vers 2 - 3 H.

Le jour, des douleurs apparaissent dès le lever, augmentées par la marche, la montée et la descente des escaliers.

Périmètre marche IO - 20 m. avec une canne.

A l'examen :

Genoux secs, non augmentés de volume.

Flexion limitée 5 à I45° à droite (distance talon-fesse 34 cm.). Pas de mobilité anormale.

Radiographie :

Gonarthrose bilatérale avec pincement de l'interligne fémoro patellaire. Pincement de l'interligne femoro patellaire prédominant sur moitié interne, avec condensation des plateaux tibiaux, osteophytose tibiale et rotulienne.

Traitement : Betnesol.

4 infiltrations dans deux genoux : I7.II, 20.II, 27.II et IO.I2.70.

Pas d'autre traitement pendant cette période.

Bilan terminal au IO.I2.70 et I5.I.7I

Après la I° infiltration, aucune amélioration avant le troisième jour.

Après 2° et 3° infiltration, disparition des douleurs nocturnes.

Discrète amélioration transitoire pendant 2/3 jours, mais gêne identique à la marche et à la montée ou à la descente des escaliers.

Examen genou inchangé le I5.I.7I -

Incidents : R.A.S.

Au total :

Douleur	+
Durée amélioration	+
Mobilité	+
Effet immédiat	+

°

° °

OBSERVATION N° 29

L..... Raymonde - 65 ans,
Directrice des achats dans une maison de couture.
Souffre des deux genoux depuis deux ans.
La douleur a augmenté progressivement.

Bilan initial :

La malade se plaint de douleurs mécaniques survenant lors de la station debout prolongée, pour se lever d'un siège, pour monter ou descendre les escaliers.

A l'examen :

Genoux secs, non augmentés de volume.

La mobilité est un peu diminuée, flexion de 5 à I60° (distance talon-fesse I7 cm.) et un peu douloureuse.

Pas de mobilité anormale.

Radiographie :

Gonarthrose bilatérale avec pincement et discrète ostéophytose femoro patellaire et pincement interne de l'interligne femoro tibial.

Traitement : Tedarol.

4 infiltrations des deux genoux du 6 au 29.II.70.

Pendant cette période, la malade prenait 3 sachets de catalgine forte.

Bilan au 29.II.70 et 3.2.7I :

24 H. après la première infiltration, apparition d'une nette amélioration de la douleur, qui a presque totalement disparu.

A la fin du traitement, disparition totale de la douleur, il persiste seulement une lourdeur des membres inférieurs le soir à la fatigue.

Au 3.2.7I, réapparition de la douleur mais moins intense qu'avant le début du traitement.

Examen genoux :

identique à l'examen initial.

Incidents : R.A.S.

Au total :

Douleur	+++
effet immédiat	+++
durée immobilisation	++
mobilité	+

o

o o

OBSERVATION N° 30

D... Madeleine, 75 ans,
sans profession.
Douleurs du genou gauche ayant débuté en I956.
Traitées à cette époque par I4 infiltrations intra-articulaires d'hydrocortisone.
Malade soulagée jusqu'en Nov. 70.

Bilan initial :

Douleurs presque permanentes apparaissant dès le lever, calmées par la position assise, exacerbées par la marche, la montée et la descente des escaliers.

Douleurs nocturnes réveillant la malade plusieurs fois.

A l'examen :

Genou sec, augmenté de volume, sensible en fin de flexion ou d'extension.
Mobilité diminuée : flexion de 5 à I40° (distance talon-fesse 27 cm.)

Radiographie :

Montre une gonarthrose bilatérale avec pincement de l'interligne femoro patellaire et pincement interne interligne femoro tibial avec condensation des plateaux tibiaux internes.

Traitement : Betnesol -

5 infiltrations du genou gauche les I2.II, I9.II, 2I.II et 3.I2.70.

Pas d'autre traitement pendant cette période.

Bilan au I7.I2.70 et 20.I.7I.

Après la première infiltration, très nette amélioration au bout de I2 H.

Les 2° et 3° injections n'ont entraîné qu'une amélioration transitoire.

Après la 4° injection, malade assymptomatique.

Le IO° jour, épisode douloureux nocturne qui a totalement regressé.

A l'examen :

Etat identique,très discrète amélioration de la flexion - gain 3 cm. sur distance talon-fesse.

Incidents :

Crise douloureuse ayant duré cinq jours après trois injections.

Au total :

Effet immédiat	+++
durée amélioration	++
mobilité	+
douleur	++

°

° °

OBSERVATION N° 3I

C... Marcelle, 65 ans,

Concierge.

Se plaint de douleurs du genou droit depuis Mai 69.

La douleur a augmenté et est devenue gênante depuis Septembre, la malade ayant fait une chute à cette époque.

Bilan initial :

La malade se plaint de douleurs survenant à la marche (périmètre de marche 25 mn. à I heure avec une canne), en se

relevant d'un siège et le soir au coucher, il existe une poussée douloureuse cédant rapidement au decubitus.

A l'examen :

Le genou est sec, pas de choc rotulien.
Mobilité indolore, flexion de 0 à I40° (distance talon-fesse 30 cm.) Discret tiroir antérieur.

Radiographie :

Gonarthrose bilatérale. Pincement interligne femoro patellaire. Pincement interligne femoro tibial. Osteophytose femoro patellaire.

Traitement : DILAR

Infiltrations les 22.I0 et 29.I0.70 -

Pas d'autre traitement pendant cette période.

Bilan terminal : 7.II.70 et 26.3.7I

Après I° injection, amélioration au bout de deux jours.

Après 2° injection, assymptomatique.

Revue le 26.3.7I, la malade recommençait à souffrir depuis une semaine.

A l'examen : mobilité améliorée . Flexion de 0 à I60°.

Incidents : R.A.S.

Au total :

Effet immédiat	++
Douleur	+++
Amélioration	+++
Mobilité	++

°

° °

OBSERVATION N° 32

C..... Louise, 78 ans,
sans profession.
Souffre des deux genoux depuis IO ans,
Traitée par infiltrations locales d'hydrocortisone tous les six mois.

Bilan initial :

Douleurs mécaniques dès le lever, à la marche, pour se lever d'un siège.

Douleurs augmentées par montée et descente des escaliers.

A l'examen :

Genoux secs, non augmentés de volume.

Mobilité douloureuse, flexion de O à I50° des deux côtés avec recurvatum bilatéral 5° IO, petits mouvements de latéralité.

Radiographie :

Pincement de l'interligne femoro patellaire prédominant à droite. Pincement de l'interligne femoro tibial disparu à droite. Ostéophytose de la rotule, des plateaux tibiaux et condensation sous chondrale des plateaux tibiaux.

Traitement : Serum Physiologique.

Infiltrations les 2, 9, I6, 23.IO.70 et 6 et 20.II.70.

Pas d'autre traitement pendant cette période.

Bilan au 29.II

Après I° infiltration, amélioration dans les 24 H.

Après les injections suivantes, amélioration persistant quatre jours environ.

Examen genou :

Inchangé.

Incidents : R.A.S.

Au total :

Effet immédiat	+++
douleur	++
durée amélioration	+
mobilité	+

°

° °

OBSERVATION N° 33

B.... Georges , 73 ans,
Menuisier
Souffre du genou droit depuis de nombreuses années.
Traité en Juillet 70 par infiltrations locales.
Soulage trois mois.
Antécédents : coxopathie hanche gauche, raccourcissements M.I.G.

Bilan initial :

Douleur survenant à la marche, au bout d'un quart d'heure, pour se relever d'un siège et surtout à la montée et à la descente des escaliers.

A l'examen :

Genoux secs. Le genou droit est douloureux à la flexion. Mobilité diminuée, flexion de 5 à I40° (distance talon-fesse 29 cm.). Pas de mobilité anormale.

Radiographie :

Signes de gonarthrose bilatérale avec pincement de l'interligne femoro tibial et condensation des plateaux tibiaux.

Traitement : Betnesol.

Deux infiltrations les 2I et 28.I.7I.

Pad d'autre traitement pendant cette période.

Bilan terminal au 3.2.7I et 5.3.7I :

Après la première injection, très nette amélioration immédiatement après l'infiltration.

Une semaine après les deux injections, malade assymptomatique.

Examen des genoux : Inchangé.

Incidents : R.A.S.

Au total :

Effet immédiat	+++
Douleur	+++
Durée amélioration	++
Mobilité	+

°

° °

OBSERVATION N° 34

B... Esther, 65 ans.

Employée de bureau

Malade présentant une surcharge pondérale (65 K.

pour I,55 m.)
Souffre des deux genoux depuis I5 ans, par crises.
Dans les antécédents, on note = phlébite bilatérale et entorse Genou droit.
Traitée par quatre infiltrations locales en I969 avec succès.

Bilan initial :

Douleurs mécaniques apparaissant dès le lever, exacerbées par la marche, la montée et la descente des escaliers.

La malade se plaint de difficultés pour se lever d'un siège.

Périmètre de marche : I/2 h. / 3/4 h.

A l'examen :

Genoux secs, mobilité limitée et douloureuse.
Flexion de 0 à I20° à droite (distance talon-fesse 38 cm.) et de 0 à I40° à gauche (distanee talon-fesse 25 cm.)

Il existe quelques degrés de latéralité.

Radiographie :

Rien à signaler.

Traitement : Tedarol .

3 infiltrations les 2, 9 et I6.I2.70 -

Pas d'autre traitement pendant cette période.

Bilan terminal au 23.I2.70 et 20.I.7I .

Après la I° infiltration, apparition immédiate d'une nette amélioration ayant duré 3/4 jours.

A la fin du traitement, la douleur n'a pas totalement disparu. L'amélioration est évaluée à 50 %.

Examen des genoux

Identique à l'examen initial.

Incidents : R.A.S.

Au total :

Effet immédiat	+++
Douleur	+
Durée amélioration	+
Mobilité	+

o

o o

OBSERVATION N° 35

L..... Henriette
Vendeuse
Souffre des deux genoux depuis plusieurs mois.
Des infiltrations de la patte d'oie avaient apporté un soulagement pendant un mois.

Bilan initial :

Douleurs mécaniques apparaissant dès le lever, augmentées par la marche, la montée et la descente des escaliees.

A l'examen :

Genoux secs, douloureux en fin de flexion.
Flexion de 0 à I40° (distance talon-fesse : 25 cm.)
Pad de mobilité anormale.

Radiographie :

Pas de mobilité anormale.

Traitement : Betnesol.

4 infiltrations les 29.I, 4, II et I8.2.7I.
Pas d'autre traitement pendant cette période.

Bilan terminal au 25.2.7I et IO.3.7I :

Après la premiure infiltration, aucune amélioration.

A la fin du traitement, amélioration douleurs au moins 75 %.

La malade peut de nouveau s'agenouiller.

L'amélioration dure environ I semaine.

Rechute 2 semaines après arrêt du traitement.

Examen des genoux :

Identique à l'examen initial.

Incidents : R.A.S.

Au total :

Effet immédiat	0
Douleur	++
Durée amélioration	+
Mobilité	+

o

o o

OBSERVATION N° 36

B..... Berthe - 72 ans

Sans profession

Souffre du genou gauche depuis 2/3 mois.

Bilan initial :

Douleurs mécaniques survenant I heure après le lever, calmées par la position assise, augmentées par la marche et la descente des escaliers.

A l'examen :

Genoux secs, non douloureux à la mobilisation.

Flexion de 5 à I60° (distance talon-fesse I6 cm.)

Pas de mobilité anormale.

Radiographie :

Signes de gonarthrose droite avec pincement interligne femoro patellaire et femoro tibial, et discrète ostéophytose tibiale.

A gauche : rien à signaler.

Traitement : Tedarol.

3 infiltrations les 6, I3 et 26.I0.70.

Pendant cette période, la malade n'a pas reçu d'autre traitement.

Bilan terminal au 4.II.70 et 23.3.7I

Après la I° infiltration, nette amélioration apparue au bout de 5 à 6 heures, ayant duré une semaine.

A la fin du traitement, malade presque assymptomatique sauf petite douleur en regard du plateau tibial interne.

Une semaine après l'arrêt du traitement, malade assymptomatique.

Examen du genou : identique à l'examen initial.

Réapparition de la douleur de façon transitoire.

Incidents :

Engourdissement cuisse gauche pendant 6 heures à la suite de la I° injection.

Au total :

Effet immédiat	+++
Douleur	+++
Durée amélioration	++
Mobilité	+

°

° °

OBSERVATION N° 37

G... Eugénie, 62 ans
Souffre depuis 2 ans du genou gauche.
Soulagée par une série d'infiltrations pendant un an environ.
Antécédents : fracture cheville droite.

Bilan initial :

Douleurs mécaniques survenant après une heure de station débout, augmentées par la marche (périmètre de marche : I h. environ) et par la montée ou la descente des escaliers.

A l'examen :

Genoux secs, discret genu valgum bilatéral (2.3°)

Flexion non douloureuse limitée à droite : 0 à I40° (distance talon-fesse 29 cm.).

Pas de mobilité anormale.

Radiographie :

Gonarthrose bilatérale avec pincement femoro tibial interne et condensation des plateaux tibiaux.

A droite, pincement de l'interligne femoro patellaire.

Traitement : Serum physiologique.

6 infiltrations les 2I, 28.I.7I, 4, II, I7 et 24.2.7I.

Pendant cette période, la malade prenait régulièrement des antalgiques.

Bilan terminal au I0.3.7I

Après la première injection, amélioration immédiate ayant duré trois jours.

A la fin du traitement, amélioration de la douleur 50 % pendant une semaine.

Revue trois semaines plus tard, la malade souffrait de nouveau autant qu'avant le traitement.

Examen genoux :

Aucune amélioration.

Incidents R.A.S.

Au total :

Effet immédiat	+++
Douleur	+
durée amélioration	+
Mobilité	+

o

o o

R E S U L T A T S

Cette étude s'est fixée pour but de vérifier, à court et moyen terme, l'effet de la corticothérapie intra-articulaire, en comparant l'activité :

- d'un corticoïde et d'un "placebo",
- d'un corticoïde en suspension et d'un corticoïde en solution

Nous avons traité 36 malades atteints de gonarthrose, ces malades ont été groupés en quatre séries suivant la nature du produit utilisé :

I° série : 7 malades traités par Dilar, 2 ml. par injection;

2° série : 7 malades traités par Serum physiologique, 2 ml. par injection;

3° série : II malades traités par Tedarol, 2 ml. par injection;

4° série : II malades traités par Betnesol, I ml. par injection.

Les malades ont été infiltrés à une semaine d'intervalle, sauf si l'amélioration de la douleur obtenue après l'infiltration précédente était jugée suffisante par le patient.

Des examens de contrôle étaient faits chaque semaine et avant chaque nouvelle infiltration, puis une semaine et un mois après la fin du traitement.

Les résultats ont été évalués en fonction de :

- l'effet immédiat : effet de la I° infiltration sur la douleur,
- l'effet à moyen terme sur la douleur : effet à la fin du traitement,
- la durée moyenne de l'amélioration obtenue,
- l'effet sur l'amplitude de la mobilité articulaire.

Ont été cotés comme suit :

- Effet immédiat :	excellent	+++	amélioration $<$ 24 H.
	bon	++	amélioration en 24 à 72 H.
	moyen	+	amélioration en $>$ 3 jours
	nul	0	aucune amélioration
- Douleur :	excellent	+++	disparition de la douleur, malade assymptomatique.
	bon	++	amélioration $\geqslant$ 75 %
	moyen	+	amélioration $\geqslant$ 50 %
	médiocre	±	amélioration $<$ 50 %
	nul	0	aucune amélioration.
- Durée de l'amélioration :			
	excellent	+++	$\geqslant$ I mois
	bon	++	$\geqslant$ I semaine
	moyen	+	3 jours à I semaine
	nul	0	$\leqslant$ 3 jours
- Mobilité articulaire :			
	excellent	++	mobilité améliorée de + 20 %
	médiocre	+	mobilité inchangée
	nul	0	mobilité aggravée.

Les résultats ont été contrôlés par des examens cliniqües successifs avant chaque nouvelle infiltration.

Le traitement était arrêté lorsque la douleur disparaissair totalement ou lorsque, après une série de six injections, le malade n'avait pas obtenu une amélioration suffisante.

Les résultats ont fait l'objet d'une étude non statistique "en clair et d'une analyse séquentielle.

Les malades ayant été groupés par paires suivant leur ordre d'entrée dans l'essai, nous avons comparé :

- l'action du corticoïde (Dilar) et celle du "Placebo" (serum physiologique),
- l'action du corticoïde en suspension (Tedarol) et celle du corticoïde en solution (Betnesol).

Pour chaque paire, les résultats obtenus ont été comparés en fonction des différents critères de jugement.

Une courbe a été établie pour chaque critère :

- Si le traitement A. est supérieur au traitement B, le résultat s'inscrit en abcisse,
- Si le traitement B. est supérieur au traitement A, le résultat s'inscrit en ordonnée,
- Si les deux traitements sont équivalents, on ne porte aucun résultat sur la courbe.

(voir courbes I et II)

I) Dans le cas de la comparaison du Dilar et du Serum Physiologique :

Etude en clair :

- Effet immédiat :

Dans plus de 50 % des cas, une très importante amélioration est apparue dans les 24 H. suivant la première injection pour les deux produits :

57 % avec le Dilar, 50 % avec le Serum Physiolog.

Effet immédiat	Dilar	Serum Physiologique
excellent	57 %	50 %
bon	28 %	I2 %
moyen		25 %
nul	I5 %	I3 %

- Action à moyen terme sur la douleur :

Il existe une supériorité de l'action du Dilar par rapport à celle du Serum Physiologique pour les résultats excellents :

72 % avec le Dilar, 37 % avec le Serum Physiolog.

Par contre, si l'on considère l'endemble des résultats excellents et bons, cette supériorité diminue :

72 % avec le Dilar, 50 % avec le Serum Physiolog.

Douleur à moyen terme	Dilar	Serum physiolog.
excellent	72 %	37 %
bon		I3 %
moyen	I4 %	24 %
médiocre	I4 %	I3 %
nul		I3 %

- Durée de l'amélioration :

Il existe une supériorité de l'action du Dilar par rapport à celle du Serum Physiologique pour les résultats excellents :

44 % avec le Dilar, I2 % avec le Serum Physiolog.

Par contre, cette supériorité diminue lorsque l'on considère l'ensemble des résultats bons et excellents :

72 % avec le Dilar, 50 % avec le Serum Physiolog.

Durée amélioration	Dilar	Serum Physiologique
excellent	44 %	I2 %
bon	28 %	38 %
moyen	28 %	50 %
nul		

- Mobilité articulaire :

Dans la plupart des cas, la mobilité reste inchangée quel que soit le produit utilisé :

72 % avec le Dilar, 58 % avec le Serum Physiologiqu

Mobilité	Dilar	Serum Physiologique
bon	28 %	I2 %
médiocre	72 %	88 %
nul		

L'analyse séquentielle ne permet pas de conclure à la nette supériorité de l'un des produits sur l'autre, le nombre de paires (7) étant insuffisant.

2) Dans le cas de la comparaison du Tedarol (corticoïde en suspension) et du Betnesol (corticoïde en solution),

Etude en clair :

Effet immédiat :

Il existe une supériorité de l'action du Tedarol (72 % excellents résultats) par rapport au Betnesol (54 % excellents résultats).

Cette supériorité persiste lorsque l'on considère l'ensemble des résultats bons + excellents :

Tedarol 82 %, Betnesol 64 %.

Effet immédiat	Betnesol	Tedarol
excellent	54 %	72 %
bon	IO %	IO %
moyen	IO %	
nul	26 %	I8 %

- Action à moyen terme sur la douleur :

Il existe une supériorité de l'action du Tedarol sur le Betnesol, lorsque l'on considère les résultats excellents :

Tedarol 72 %, Betnesol 27 %.

Cette supériorité s'atténue, si l'on considère l'ensemble des résultats excellents et bons :

Tedarol 90 %, Betnesol 54 %

Douleur à moyen terme	Betnesol	Tedarol
excellent	27 %	72 %
bon	36 %	I8 %
moyen	27 %	IO %
médiocre	IO %	
nul		

- Durée de l'amélioration :

Identiques si l'on considère les résultats excellents:

Tedarol 27 %, Betnesol 27 %

Supériorité du Tedarol, lorsque l'on considère l'ensemble des résultats excellents et bons :

Tedarol 90 %, Betnesol 54 %.

Durée amélioration	Betnesol	Tedarol
excellent	27 %	27 %
bon	27 %	63 %
moyen	46 %	IO %
nul		

- Mobilité articulaire :

Efficacité identique des deux produits : la mobilité est inchangée dans 90 % des cas, quel que soit le produit utilisé.

Mobilité	Betnesol	Tedarol
bon	IO %	IO %
médiocre	90 %	90 %
nul		

L'analyse séquentielle met en évidence la supériorité du Tedarol sur le Betnesol, dans le cas d'un critère utilisé : l'action à moyen terme sur la douleur.
Pour les trois autres critères, l'analyse séquentielle ne permet pas de conclure, le nombre de paires dans ces cas étant insuffisant.

3) Incidents :

Nous avons pu noter au cours de cette étude l'apparition de :

Réactions douloureuses locales	I cas Tedarol 2 cas Dilar 2 cas Betnesol I cas Serum Physiologique
Malaise général	I cas Betnesol I cas Serum Physiologique I cas Tedarol

I cas de poussée fébrile, avec le Tedarol.

Dans l'ensemble, le nombre des incidents est peu important :

4 pour le Tedarol,

2 pour le Dilar,

3 pour le Betnesol,

2 pour le Sérum physiologique

et sensiblement identique pour chaque série.

°

° °

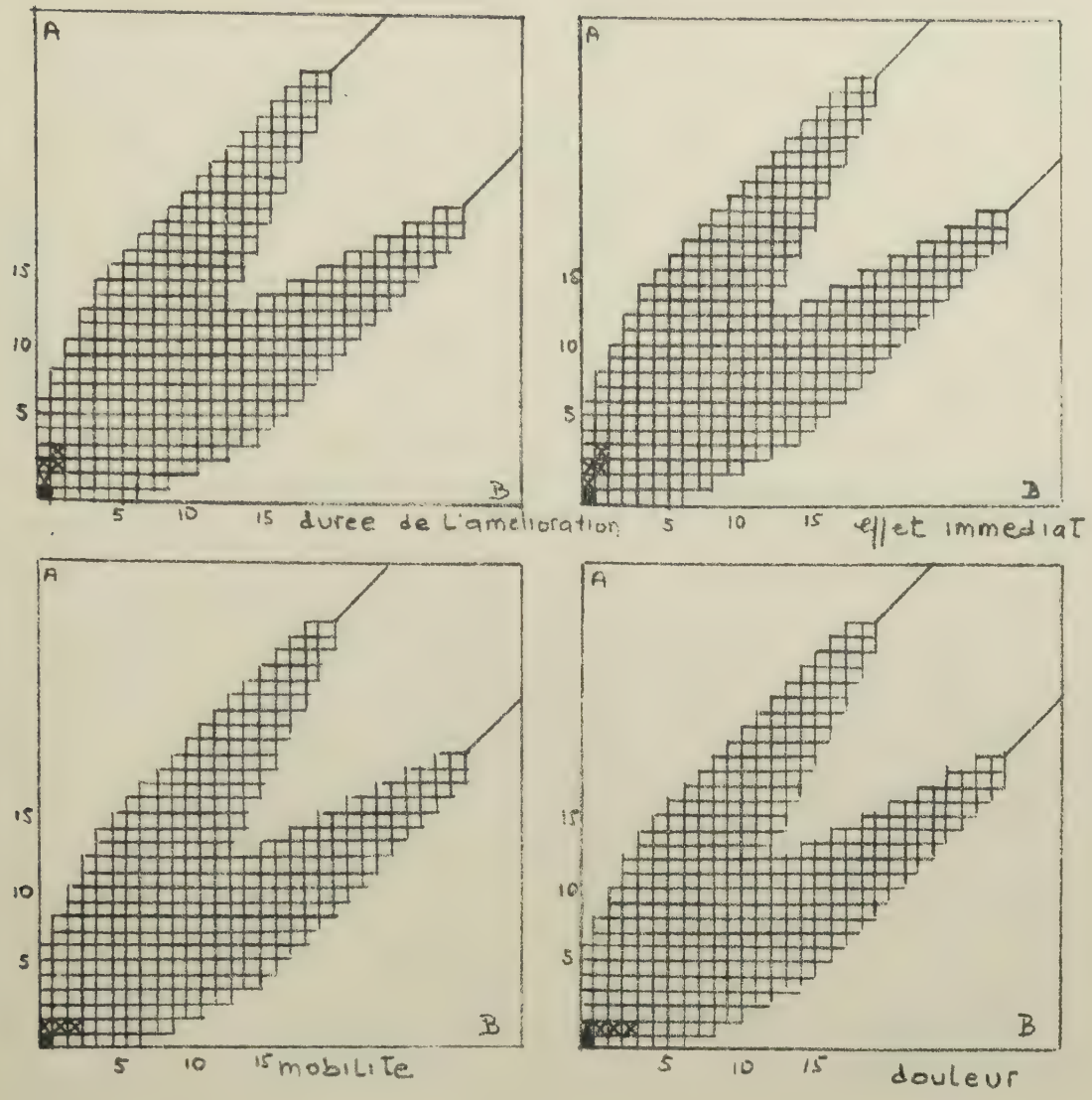

A: Serum Physiologique

B: Dilar

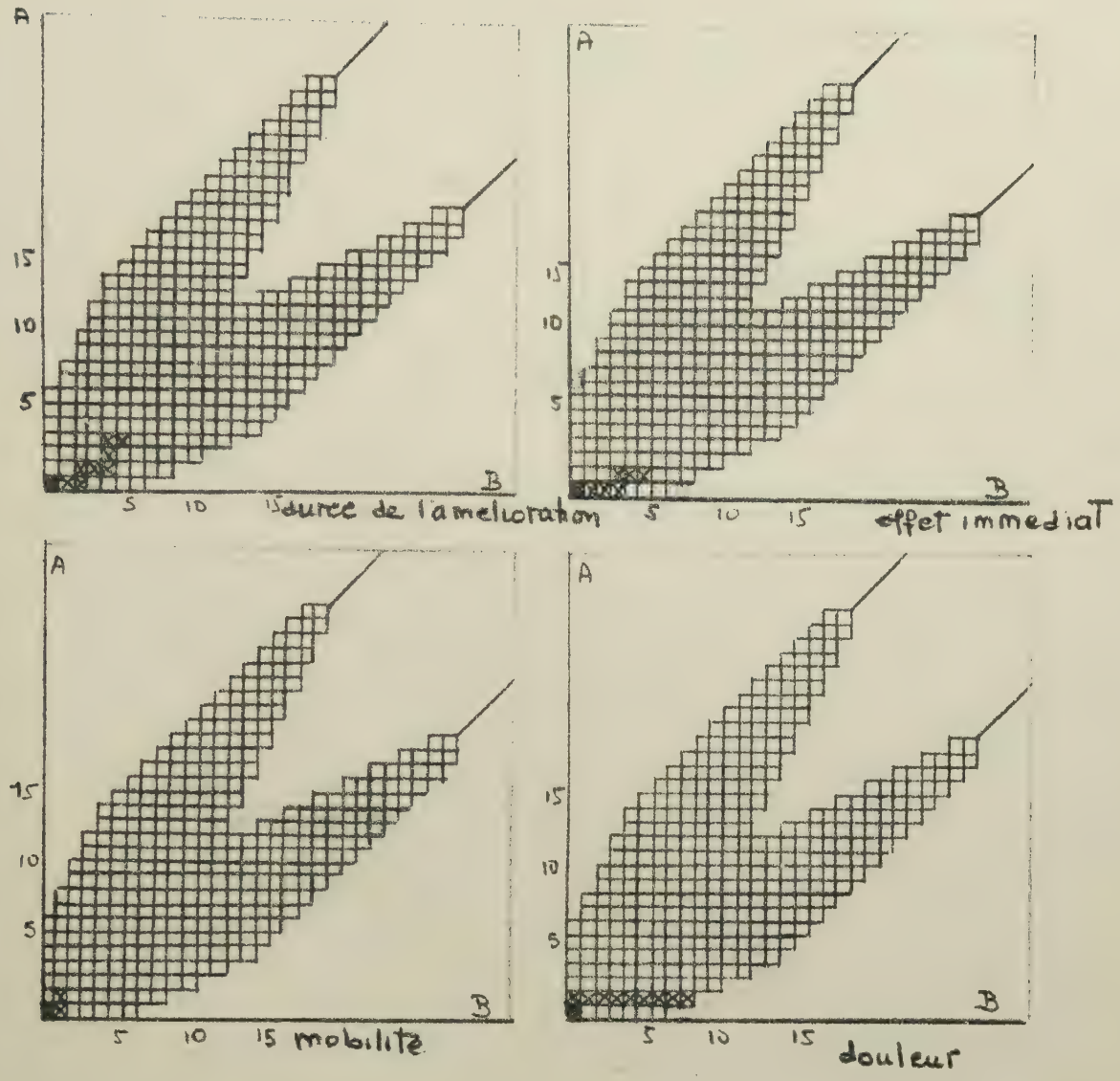

A = Betnesol

B = Tedarol

C O N C L U S I O N S

C O N C L U S I O N S

I) Sur la méthode

Dans le but de vérifier l'éventuelle supériorité des corticoïdes sur le sérum physiologique et des corticoïdes en suspension sur les corticoïdes en solution, dans le traitement de la gonarthrose, nous avons mené une étude sur 36 malades atteints de gonarthrose, appariés en série et recevant des injections intra-articulaires de corticoïdes divers ou de sérum physiologique.

Nous avons constitué 4 séries :

1° série : Dilar..... 7 malades
2° série : Sérum physiologique.. 7 malades
3° série : Betnesol..... 11 malades
4° série : Tedarol..... 11 malades

Chaque malade a reçu en moyenne 4 infiltrations.

Le traitement a été suivi par des examens cliniques successifs pratiqués avant chaque infiltration, et contrôlé une semaine et un mois après la fin du traitement.

Ont été ainsi vérifiés quatre paramètres :

- l'effet immédiat : étude de l'amélioration survenant après la 1° infiltration,
- la douleur : étude à moyen terme (à la fin du traitement) de l'effet des infiltrations sur la douleur,
- l'amélioration obtenue : durée moyenne de cette amélioration.
- la mobilité articulaire : effet des infiltrations sur l'amplitude de la mobilité articulaire.

2) Sur les résultats :

a) Pour ce qui concerne l'étude comparative du Dilar et du "placebo" (sérum physiologique),
l'analyse "en clair" des résultats fait ressortir :
- un effet immédiat sensiblement identique pour chaque produit : 57 % résultats excellents avec le dilar et 50 % résultats excellents avec le sérum physiologique.
- douleur : Si l'on considère l'ensemble des résultats excellents et bons, il existe une petite supériorité de l'activité du Dilar (72 %) par rapport à l'activité du sérum physiologique (50 %)
- durée de l'amélioration : il existe une assez nette supériorité du Dilar (44 % d'excellents résultats) sur le sérum physiologique (12 % d'excellents résultats).
- mobilité articulaire : il n'existe pratiquement pas de différence entre les deux produits - mobilité inchangée : 72 % avec le Dilar et 88 % avec le sérum physiologique.

L'analyse séquentielle ne permet pas de conclure car, du fait du nombre d'égalités (6 paires), nous avons un nombre de paires insuffisant pour "sortir".

b) Dans le cas de l'étude comparative du corticoïde en suspension (Tédarol) et du corticoïde en solution (Betnesol),
l'analyse "en clair" des résultats fait ressortir :
- effet immédiat : il existe une supériorité de l'action du Tedarol (72 % de résultats excellents) par rapport au Betnesol (54 % de résultats excellents).
- douleur : il existe une supériorité de l'action du Tedarol (72 % de résultats excellents) par rapport au Betnesol (27 % de résultats excellents).

- durée de l'amélioration : résultats identiques pour chaque produit : Betnesol 27 % dans le cas d'excellents résultats, Tedarol 27 % dans le cas d'excellents résultats.
- mobilité articulaire : résultats identiques pour les deux produits : mobilité inchangée dans 90 % des cas, aussi bien pour le Tedarol que pour le Betnesol.

L'analyse séquentielle confirme ces premiers résultats en permettant de conclure pour l'un des critères (effet à moyen terme sur la douleur) à la supériorité du Tedarol)

Pour les autres critères, on ne peut "sortir", le nombre de paires étant insuffisant.

Incidents : nous avons pu noter au cours de cette étude l'apparition de réactions douloureuses locales, de malaise général et un cas de poussée fébrile (avec le Tedarol).

Dans l'ensemble, le nombre des incidents est peu important :

4 pour le Tedarol
2 pour le Dilar
3 pour le Betnesol
2 pour le sérum physiologique

et sensiblement identique pour chaque série.

°

° °

3) Au terme de cette étude :

a) Nous n'avons pu prouver, en toute certitude, la supériorité d'un des produits utilisés par rapport à un autre, car le nombre de paires entrées dans l'essai est insuffisant pour avoir une valeur statistique.

b) Cependant, il semble justifié de poursuivre cette étude car, si l'un des produits utilisés avait été indiscutablement supérieur à un autre, le nombre de 6 paires aurait suffi pour "sortir"et conclure, ce qui n'a pas été le cas.

c) Dans le cadre de l'étude "en clair", il nous a semblé que les résultats ne prouvaient pas, de façon indiscutable, la supériorité du corticoïde, ce qui nous paraît justifier la poursuite de cette étude avec la même méthodologie afin que le problème puisse trouver une solution.

°

° °

B I B L I O G R A P H I E

	Référ. texte	
I	30	AUVERGNAT R., ARLET J., OUSTIN J., BARRUSIO J., MOLE J. - Réduction et ralentissement de la consommation d'O_2 du cartilage articulaire de veau par l'hydrocortisone. C.R. SOC. Biol. Paris - I958 - I52 855-859
2		ARLET J. - Remarques sur l'emploi de l'hydrocortisone intra articulaire dans quelques affections inflammatoires. Rev. Rhum. - I953 - 20 643-645
3	9	BONNER C.D. - Intra articular injections for osteoarthritis Rheum - I960 - I6 84-89
4	I8	BONNER - Effectiveness of multiple short interval intra-articular injections of hydrocortisone acetate in rhumatoïd and osteoarthritis. A.I.R. - I959 - 2 3-27
5	I4	BROWN EM. FRAIN JB, UDELL L., HOLLANDER J - Local Hydrocortisonein the rheumatic diseases : Summary of I7 months"clinical experience Ann Rheum. Dis. - I952 - II
6		BROWN EM., FRAIN JB., UDELL L., HOLLANDER JL. - Locally administered hydrocortisone in the rheumatic diseases. Am. J. Med. - I953 - I5 656-666
7	IO	CEDERLOF S., JONSON G. - Intra-articular Prednisolone injections for osteo-arthritis of the knee Acta Chir.Scand. - I966 - I32 532-536
8	II	CHANDLER GN., WRIGHT V., HARTFALL SJ. - Intra articular therapy in rheumatoïd arthritis. Comparison of hydrocortisone terciary butyl acetate and hydrocortisone acetate. LANCET - I958 - 2 659-66I

Référ. texte		
9		CHRISTIE B.C.B. - Intra articular prednisolone 2I phosphate : a clinical Trial LANCET - I959 - I 7I-72.
IO	I2	DESMARAIS M.H.L. - Value of intra articular injections in osteo-arthritis. Ann. Rheum. Dis. - I952 - II 277-28I
II	8	FALLET GH., LAMBELET F. - Les injections intraarticulaires d'hydrocortisone en pratique rhumatologique courante. Praxis - I955 - 44 74I-746
I2	I7	FEANLEY GR., LACKNER R., MEANOCK RI., BYWATERS EGL. - Pilot study of intra articular Procaïne and hydrocortisone acetate in rhumatoïd arthritis. Ann. Rheum. Dis. - I956 - I5 I34-I39
I3	25	GEDDA , JUHLIN. - Septic arthritis from cortisone. J. Amer. Med. Ass. - I960 - I72 I675-I676
I4		HOLDEN G., KENDAL PH. - The newer corticosteroids for local injection Ann. Phys. med. - I95I - 4 I78-I82
I5	24	HOLLANDER JL. - Clinical use of dexamethasone. J. Amer. Med. Ass. - I960 - I72 306-3IO.
I6	20	HOLLANDER JL. - Treatment of osteoarthritis of the knee Arth. et Rheum. - I960 - 3 564-566
I7		HOLLANDER JL. - Intra articular hydrocortisone in arthritis and allied conditions : A Summary of two years' clinical experience. J. Bone et Jt Surg. - I953 - 35 A 983-99I

	Référ. texte	
I8		HOLLANDER JL. - Efficacy of intra articular steroids Brit. Med. J. - I965 - I 794.
I9	27	HOLLANDER JL. - Intra synovial cortico steroid therapy Arthritis and allied condition - I966 - 38I-398.
20	2	HOLLANDER JL. - Intra articular hydrocortisone in the treatment of arthritis. Ann. Int. Med. - I953 - 39 735-746.
2I		HOLLANDER JL., BROWN EM., JESSAR RA. - Atti Congresso della lega internationale Rheum. T.I. Relazioni - Minerva Medica - I96I - Turin 39I-384
22	I	HOLLANDER JL., BROWN EM Jr., JESSAR R.A., BROWN Cy. - Hydrocortisone and cortisone injected into a hritic joints J. Amer. Med. Ass. - I95I - I47 I629
23		HOLLANDER JL., BROWN EM., JESSAR RA., UDELL L., SMUKLER N., BOWIE MA. - Local anti Rheumatic effectiveness of higher esters and analogues of hydrocortisone. Ann. Rheum. Dis. - I954 - I3 297-30I.
24	23	HOLLANDER JL. - BROWN EM., JESSAR RA., UDELL L., SMUKLER N., BOWIE MA., SHANAHAN JR., STEVENSON CR. - Nine years of experience with intra synovial steroid therapy A.I.R. - I960 - 3 I7I-I87.
25	22	KENDALL PH. - Untoward effects following local hydrocortisone injections. Ann. Phys. Med. - I958 - 4 I70-I75.

	Référ. texte	
26	3I	LEQUESNE M - BENSASSON M. - Que penser des détériorations articulaires après cortisonothérapie locale L'Actualité rhumatologique présehtée au praticien - I970 - Paris - 284-290.
27 -	28	MANKIN, CONGER . - The acute affects of intra articular hydrocortisone on articular cartilage in rabbits. J Bone et J Surg. - I966 - 48 A I383-I389.
28	I3	MILLER JH., WHITE J., NORTON TH. - The value of intra articular injection in osteo arthritis of the knee. J. Bone et Jt. Surg. - I958 - 40 B 636-643.
29	5	MORISON RAH WOODMANSEY A YOUNG AJ. - Placebo response in an arthritis Trial. Ann. Rheum. Dis. - I96I - 20 I79-I85.
30		PAP L. TEIXEIRA MA. - De l'effet thérapeutique de l'hydrocortisone acetate intra articulaire. Revue Rhum. - I953 - 20 285-298.
3I	2I	RUBENS DUVAL A, VILLAUMEY J., DOMART J. - Réactions inflammatoires aseptiques de la corticothérapie intra articulaire. Presse Méd. - I958 - 66 I940.
32	3	SCULL E. - Intra articular cortico steroïd therapy. A comparative study of I47I knee injections. Arth. et Rheum. - I962 - 5 I20-I2I
33	7	de SEZE S., ROBIN J., DENIS A. - L'hydrocortisone en injection in situ dans les arthroses et les affections dites para-articulaires rhumatismales. Revue Rhum. - 1953 - 20 303-309.

	Référ. texte	
34	I9	SHAH KD., WRIGHT V. - Intra articular hydrocortisone in osteo arthritis Ann. Rheum. Dis. - I967 - 26 3I6-3I8.
35	4	STRANDBERG B. - Intra articular steroïd therapy. Acta Rheum. Scand. - I964 - IO 29-54.
36	29	SALTER L'actualité rhumatologique présentée au praticien. - I970 - Paris 287.
37	26	TONDREAU RL. - Joint infections following steroïd Therapy. Am. J. Roentgenol - I959 - 82 258-270.
38	6	WRIGHT V., CHANDLER GN., MORISON RAH., HARTFALL SJ. - Intra articular Therapy in osteoarthritis comparison of hydrocortisone acetate and hydrocortisone terciary butyl acetate. Ann. Rheum. Dis. - I960 - I8 257-261
39		ZIFF M., SCULL E., FORD D., Mc EWEN C., BUNIM IJ. - Effects of intra-articular hydrocortisone acetate on the clinical course, amino tripeptidase activity and other changes in the synovial fluid in rhumatoid arthritis. Ann. Rheum. Dis. - I952 - II 30I-305.

Référ. texte		
34	19	SHAH KD., WRIGHT V. - Intra articular hydrocortisone in acute arthritis. Ann. Rheum. Dis. - 1957 - 26 318-319.
35	4	STAHLI D'ERE G. - Intra articular steroid therapy. Acta Rheum. Scand. - 1964 - 10 79-54.
36	29	SALTER L'actualité rhumatologique présentée au praticien. - 1970 - Paris 287.
37	26	TONDREAU RL. - Joint injections following steroid therapy. Am. J. Roentgenol - 1959 - 82 258-270.
38	6	THIERT V., CHANDLER GN., MORISON RAH., HEATHALL SJ. - Intra articular therapy in osteoarthritis comparison of hydrocortisone acetate and hydrocortisone tertiary butyl acetate. Ann. Rheum. Dis. - 1960 - 18 257-261
39		ZIFF M., SCULL E., FORD D., McEWEN C., DUNIM IL. - Effects of intra-articular hydrocortisone acetate on the clinical course, amino tripeptidase activity and other changes in the synovial fluid in rheumatoid arthritis. Am. Rheum. Dis. - 1952 - 11 301-306.